ගාත්‍රා සැකිල්ල
උර මේඛලා
BIOLOGY
සජීවී
ජීව විද්‍යාව

ඉහළ ගාත්‍රා
BIOLOGY
සජීවී
ජීව විද්‍යාව


පහල ගාත්‍රා
BIOLOGY
සජීවී
ජීව විද්‍යාව

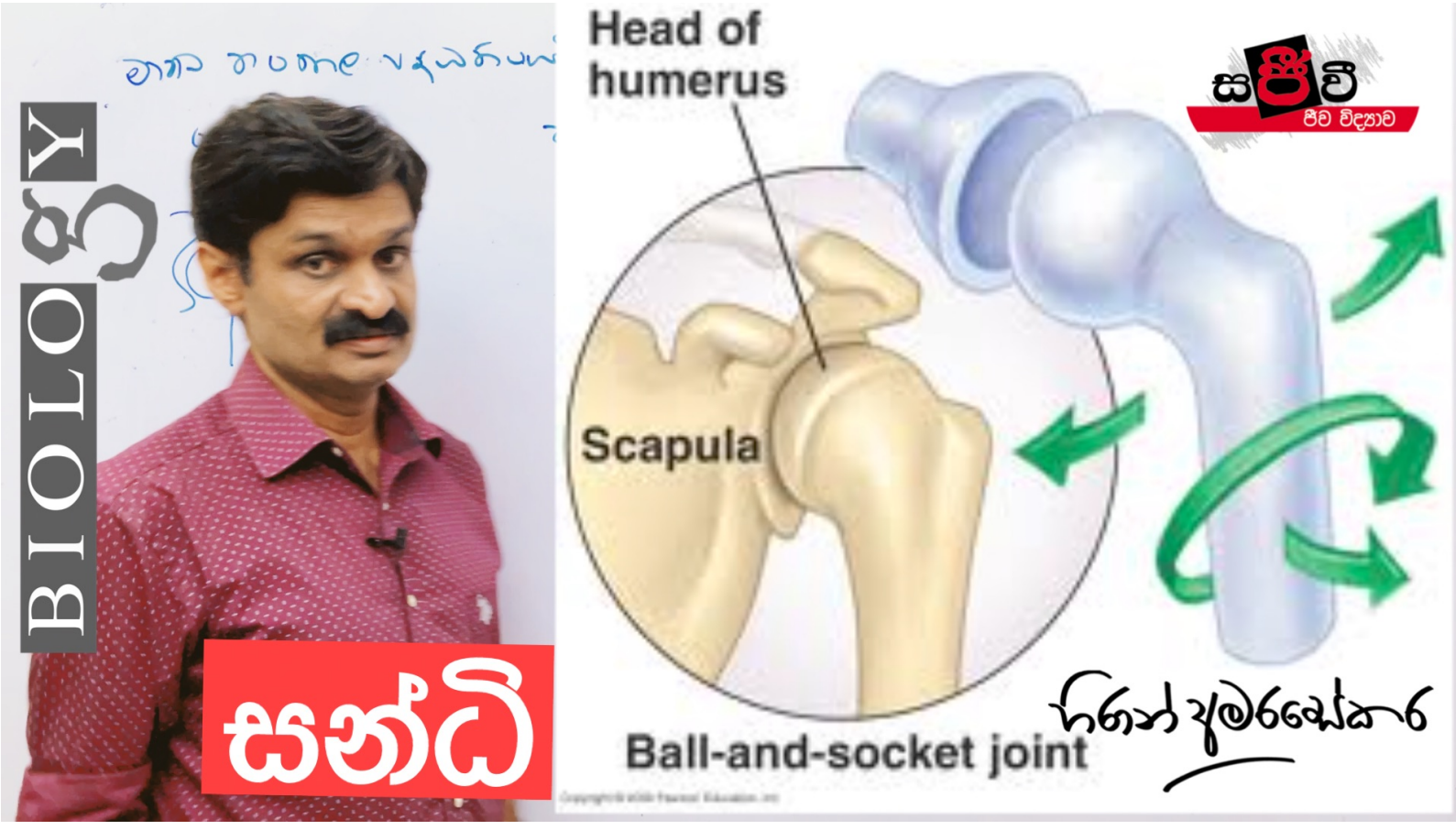
BIOLOGY
සන්ධි
Head of humerus
Scapula
Ball-and-socket joint
සජීවී
ජීව විද්‍යාව

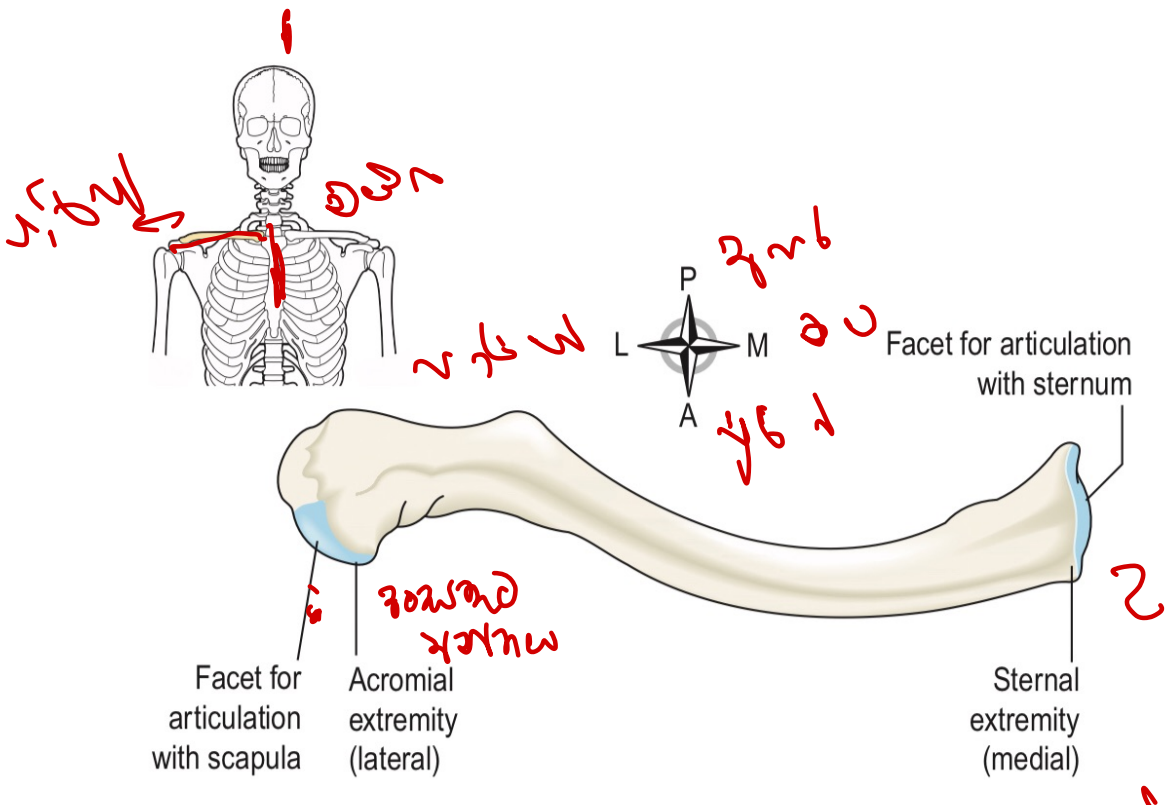

Figure 16.31 The right clavicle. Viewed from above.

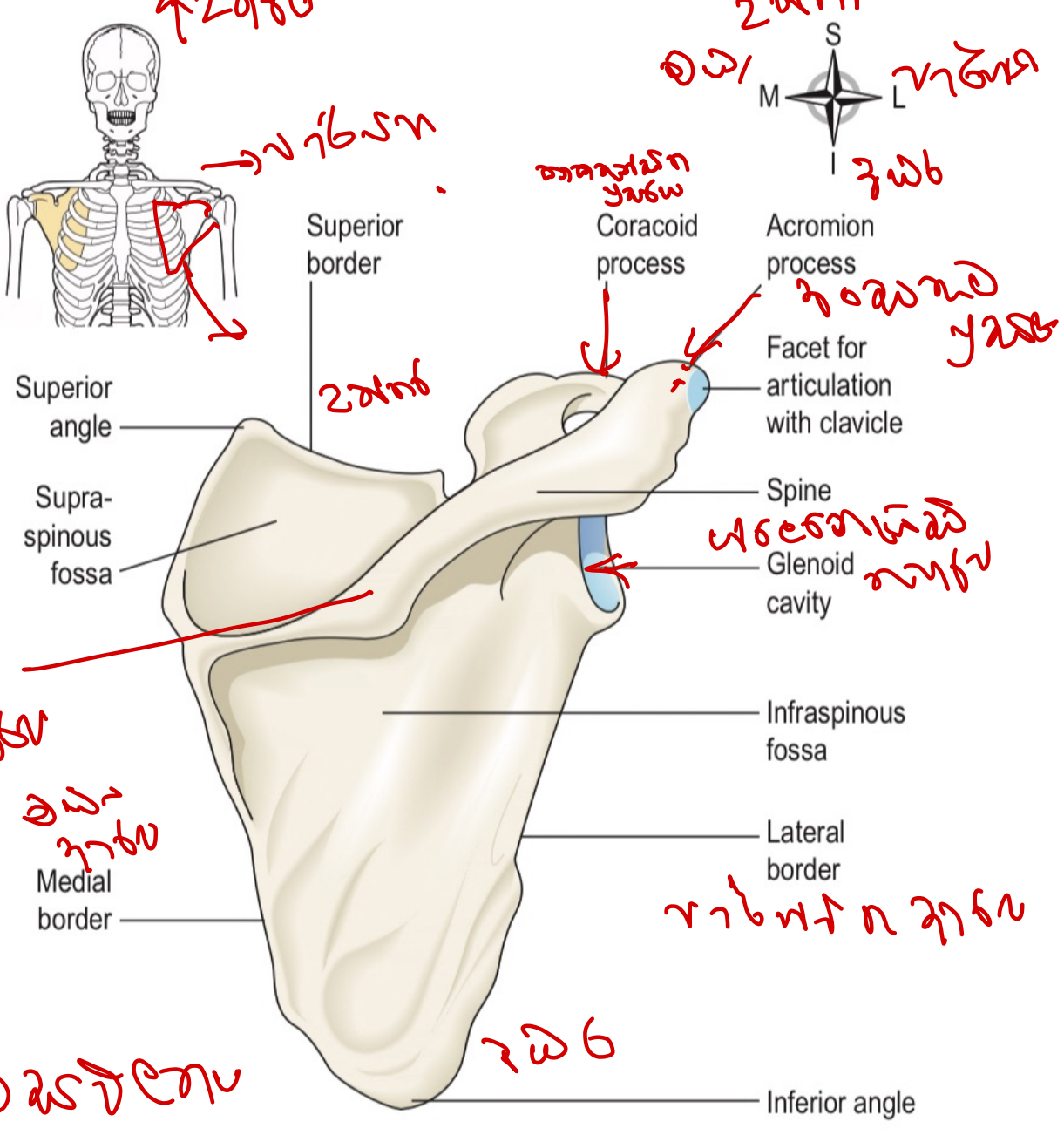

Figure 16.32 The right scapula. Posterior view.

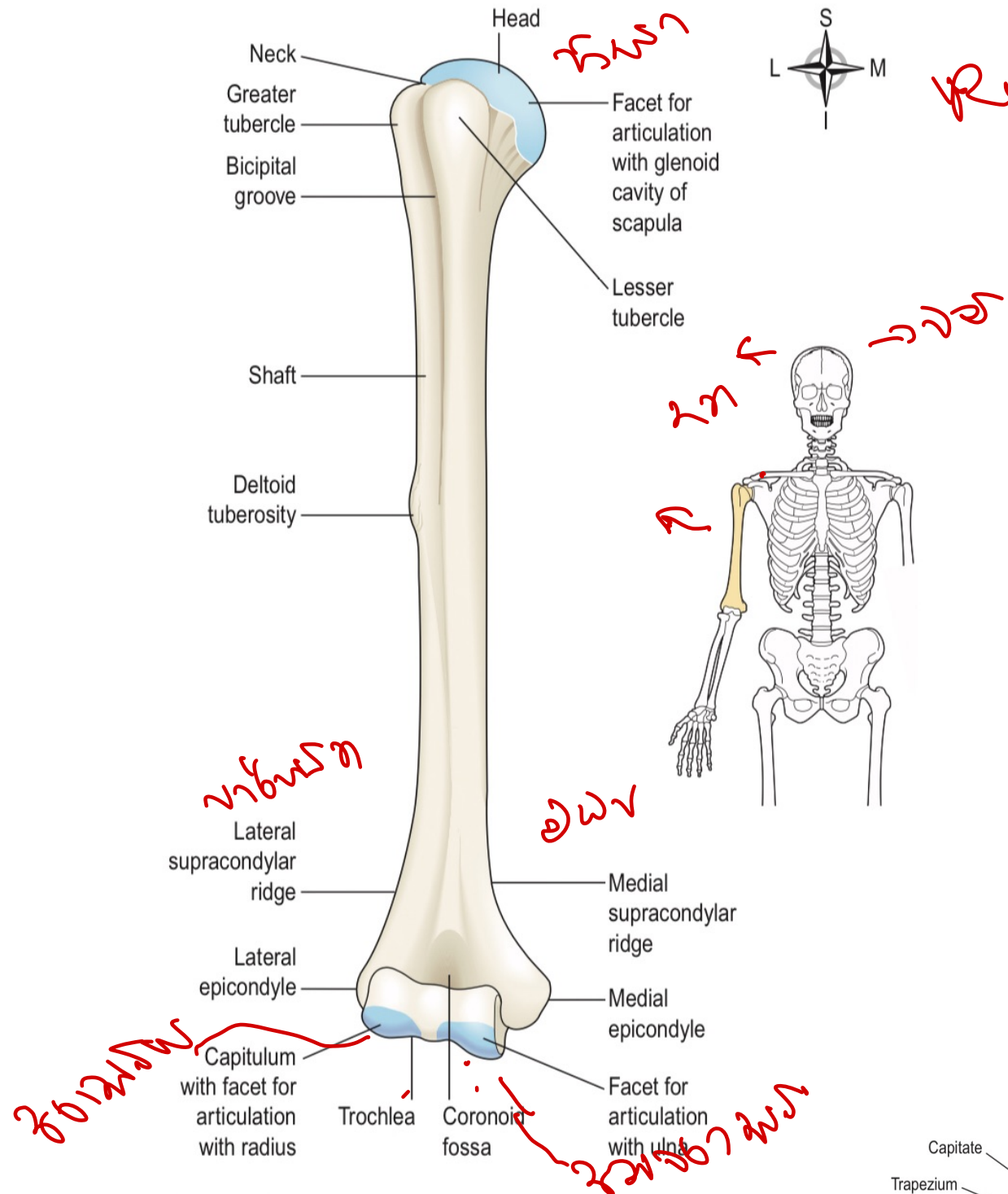

Figure 16.33 The right humerus. Anterior view.

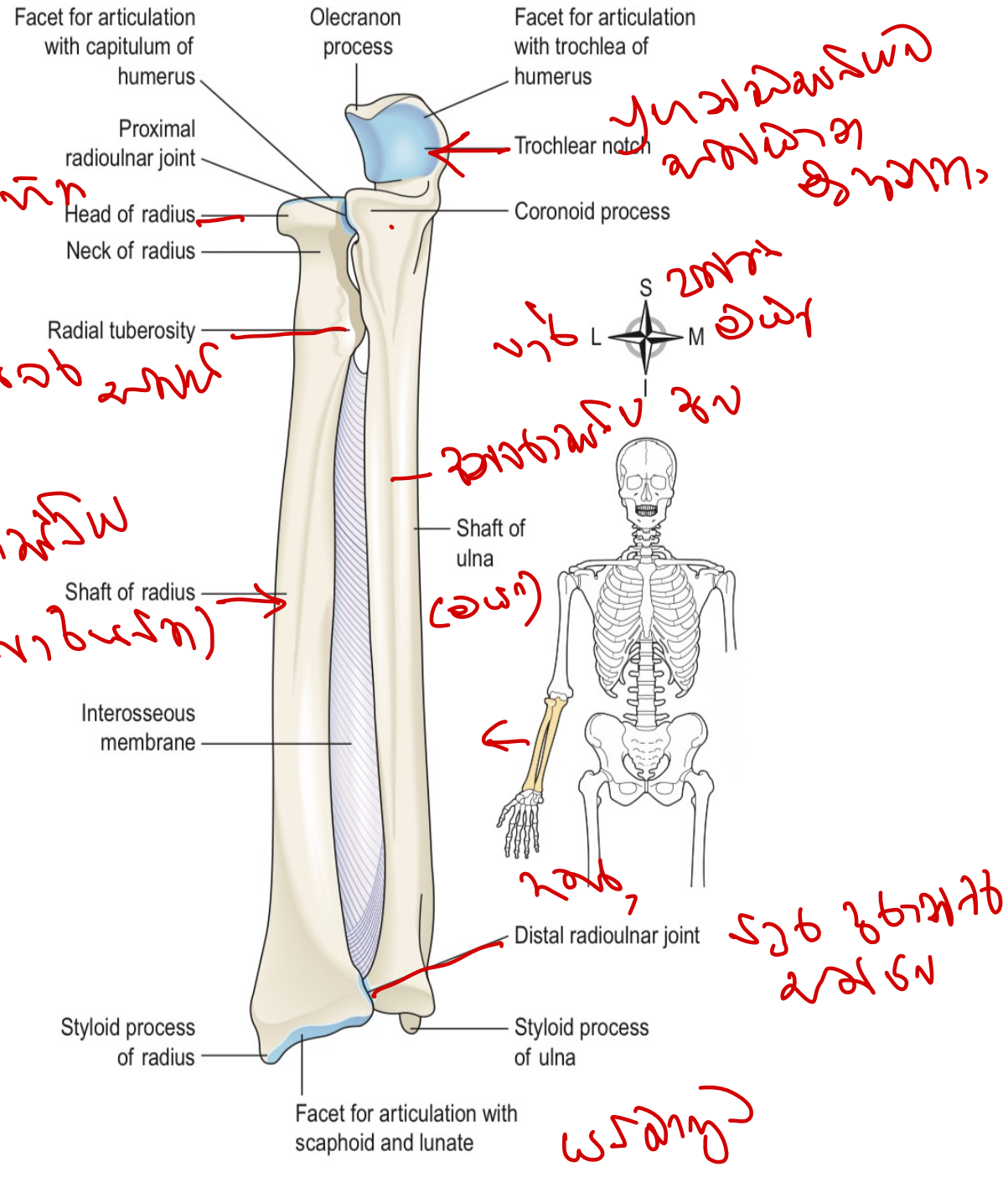

The right radius and ulna with the interosseous anterior view.

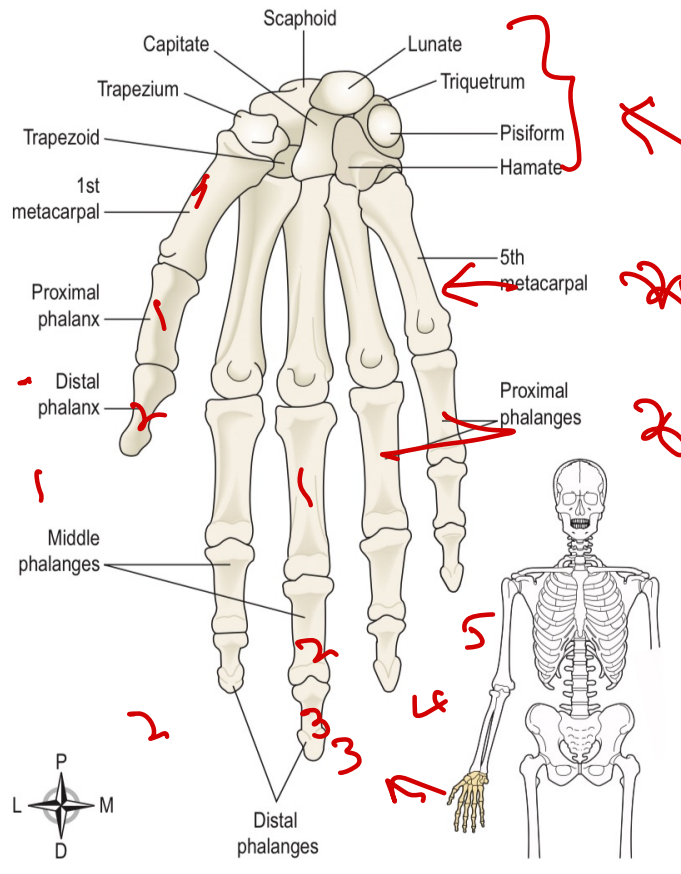

Figure 16.35 The bones of the right hand, wrist and fingers. Anterior view.

- ත්‍රිකාස්ථික කශේරුකා එකිනෙක බද්ධ වීමෙන් ත්‍රිකෝණාකාර ව්‍යුහයක් වන ත්‍රිකාස්ථිය සෑදීම මඟින් කශේරුකාවේ හා අභ්‍යන්තර අවයවවල බර දරා ගැනීමට හැකියාව ලැබේ.
- හිස්කබල පත්ලේ මධ්‍යයට වන්නට විශාල අපර කපාල සන්ධාන අග්‍ර යුගලක් තිබීම හා කශේරුක ඡිද්‍රය හිස් කබලේ අධරව මධ්‍යයට ආසන්නව පිහිටා ඇත. හිස් කබල කශේරුව මත නියමිත පරිදි තුලිතව පවත්වා ගැනීමට හැකි වේ.

මානව ගාත්‍රා සැකිල්ලේ ව්‍යුහය හා ක්‍රියාකාරිත්වය

ගාත්‍රා සැකිල්ලට පූර්ව ගාත්‍රා යුගල හා උරමේඛලාවත් අපර ගාත්‍රා යුගල හා ශ්‍රෝණි මේඛලාවත් අයත් ය.

උරමේඛලාව හරහා උත්තර ගාත්‍රය දේහයේ බඳට සන්ධි මඟින් සම්බන්ධ වෙයි. එමෙන් ම උරමේඛලාව මඟින් උත්තර ගාත්‍රය ආක්ෂක සැකිල්ලට සම්බන්ධ කරයි.

උරමේඛලාවට වම් හා දකුණු වශයෙන් අක්ෂකාස්ථි දෙකක් හා වම් හා දකුණු වශයෙන් අංශඵලක අස්ථි දෙකක් අයත් ය. ශ්‍රෝණි මේඛලාව උකුල් අස්ථි දෙකකින් යුතු අතර, ඒවා ත්‍රිකාස්ථියට සම්බන්ධව ඇත.

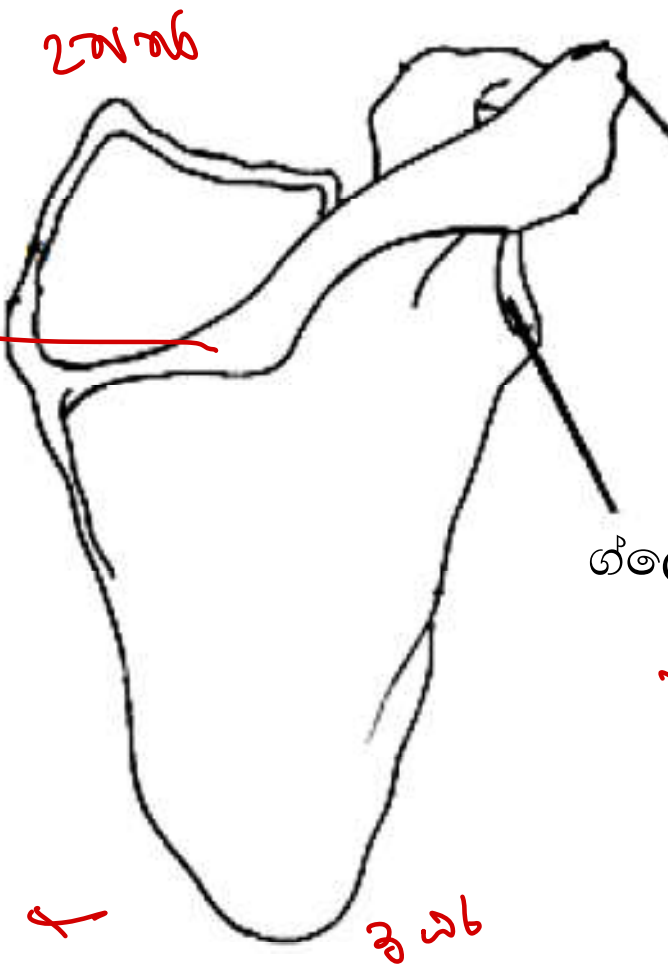

රූපසටහන 5.42: දකුණු අංශඵලකය

පූර්ව ගාත්‍රය

ප්‍රගණ්ඩාස්ථිය මඟින් උඩබාහුව සාදයි. අරාස්ථිය, අන්වරාස්ථිය, හස්තකූර්චාස්ථි, හස්ථකූර්චෝපරිය ඇඟිලිපුරුක් ද පූර්ව ගාත්‍රයට අයත් ය.

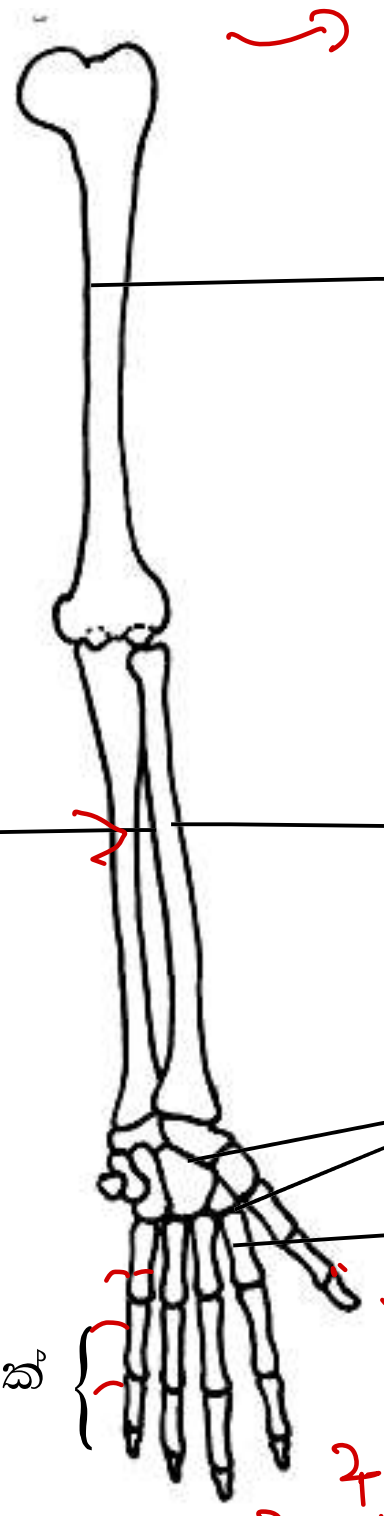

රූපසටහන 5.43 : පූර්ව ගාත්‍රයේ අස්ථි

පූර්ව ගාත්‍රය ග්‍රහණයට, බර ඉසිලීමට හා පුළුල් පරාසයක චලනය කිරීමට හැකි පරිදි සැකසී ඇත.

ප්‍රගණ්ඩාස්ථියේ හිස අංශඵලකයේ ග්ලෙනොයිඩ් කුහරය සමඟ සන්ධානය වීමෙන් අසම්පූර්ණ ගෝල කුහර සන්ධියක් වන උරහිස් සන්ධිය සෑදීම මගින් පුළුල් පරාසයක චලනය වීමේ හැකියාව පූර්ව ගාත්‍රයට හිමිව ඇත. මේ සන්ධිය මගින් සම්මිංජනය, ප්‍රසර්ජනය, අභිනයනය, අපනයනය, භ්‍රමණය පරිනයනය යන චලනයන්ට ඉඩ සලසයි.

ප්‍රගණ්ඩාස්ථියේ විදූර කෙළවර සන්ධාන පෘෂ්ඨ දෙකක් ඇත. මේවා අරාස්ථිය හා අන්වරාස්ථිය සමඟ සන්ධානය වීමෙන් වැලමිට සන්ධිය සෑදේ. එමෙන් ම අරාස්ථිය හා අන්වරාස්ථිය ඒවායේ අවිදූර හා විදූර කෙළවරවල්වල දී එකිනෙක හා සන්ධානය වී ඇත. තන්තුමය සම්බන්ධකයකින් අස්ථි දඬු දෙක එකිනෙක හා සම්බන්ධ වීම මගින් අස්ථි අතර සම්බන්ධය ස්ථාවර වීමත් බලයක් යෙදුණු විට වැලමිට හෝ මැණික් කටු සන්ධිවල සාපේක්ෂ පිහිටීම පවත්වා ගැනීමත් සිදු වේ.

වැලමිට සන්ධිය අසව් සන්ධියක් ලෙස ක්‍රියා කරමින් යටිබාහුවේ සම්මිංජන හා ප්‍රසර්ජන චලන සඳහා පමණක් අවස්ථාව සලසයි.

යටිබාහුවේ අස්ථිවල විදූර කෙළවර හස්තකූර්චාස්ථි සමඟ සන්ධානය වීමෙන් මැණික්කටු සන්ධිය සාදයි.

හස්ථකූර්චාස්ථි අට අවිදූර හා විදූර ලෙස පේළි දෙකකට සැකසී ඇත. ඒවා එකිනෙක බැඳී පවතින නිසා ඒවා අතර චලන සීමා වෙයි.

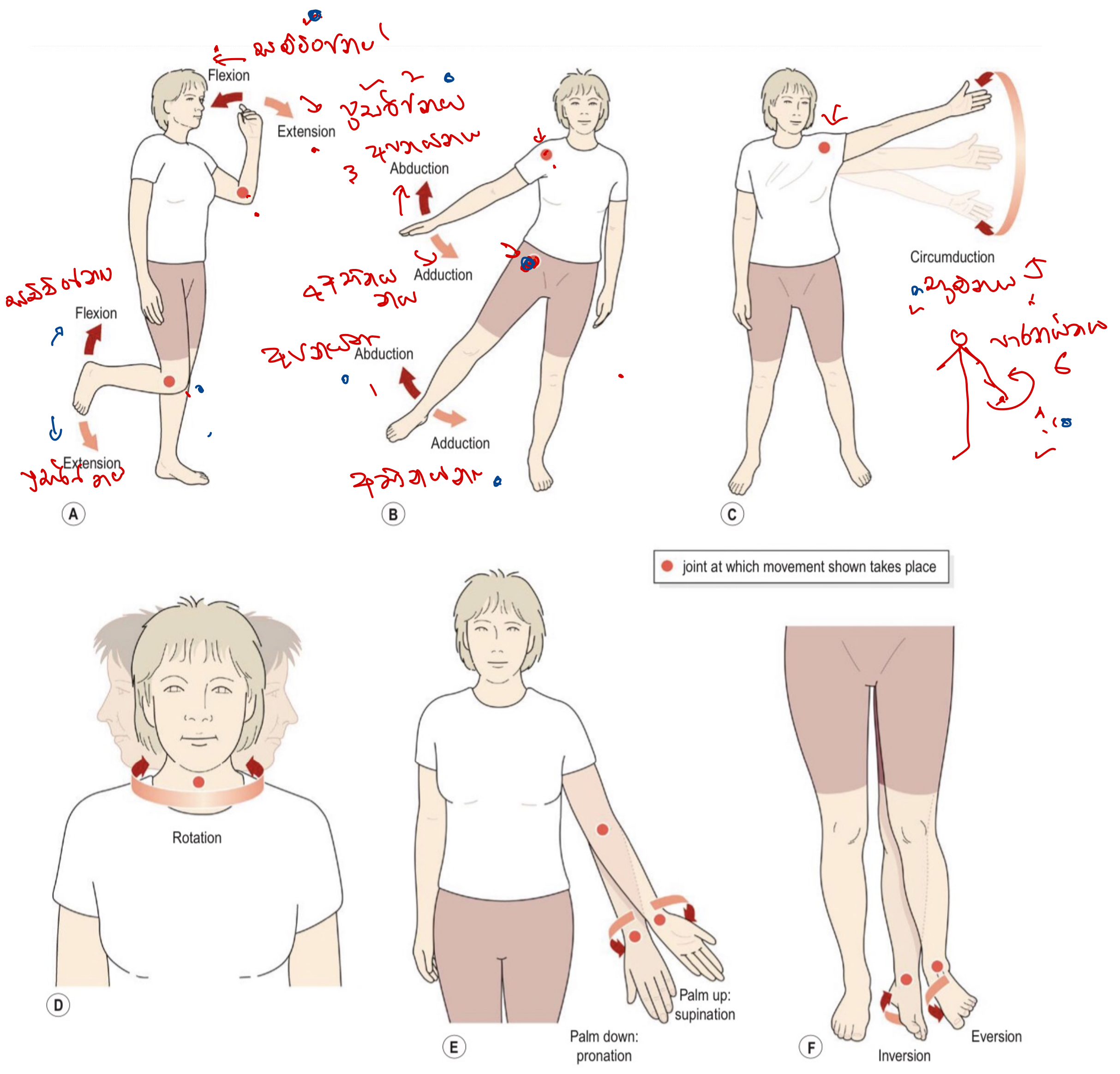

Figure 16.46 The main movements possible at synovial joints.

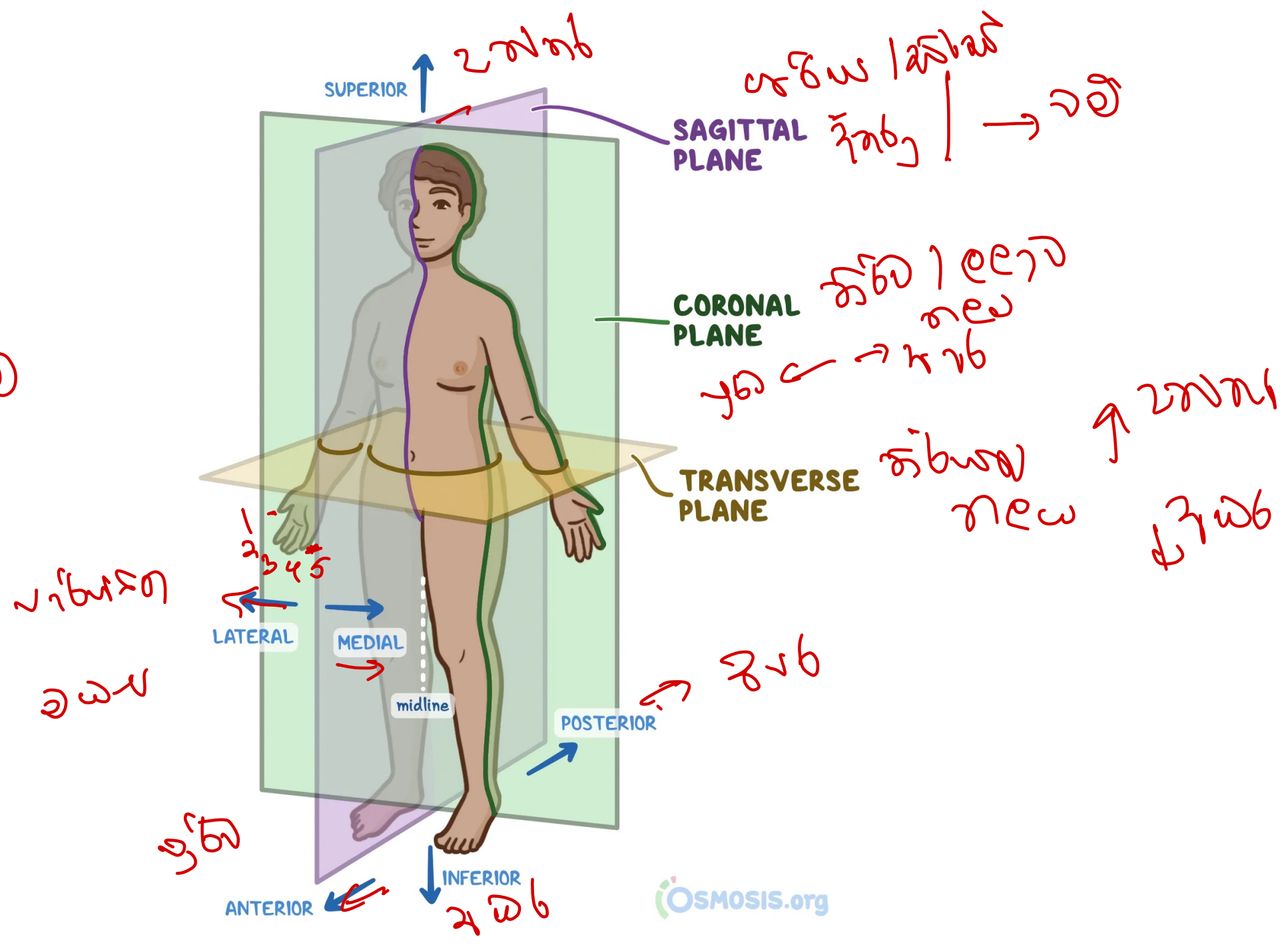

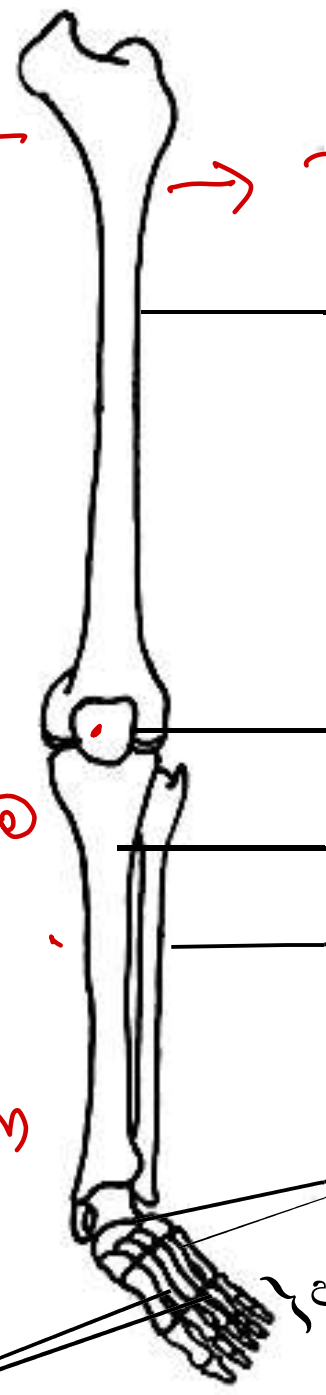

රූපසටහන **5.44:**අපර ගාත්‍රයේ අස්ථි

අවිදූර පේළියේ අස්ථි මැණික්කටු සන්ධිය සමඟත් විදූර පේළියේ අස්ථි හස්ථකූර්චෝපරි අස්ථි සමඟත් සම්බන්ධ ය. අරාස්ථියේ විදූර කෙලවර අවිදූර පේළියේ හස්තකූර්ධාස්ථි තුනක් සමග සම්බන්ධ ය. මේ සැකැස්ම මගින් අත්ල උඩු අතට හැරීම හෙවත් උත්කුබ්ජනය හා අත්ල යටි අතට හැරවීම හෙවත් නිකුබ්ජනය සිදු කිරීමට හැකි වෙයි.

මීට අමතරව මැණික්කටුවට ද සම්මිංජනය, ප්‍රසර්ජනය, අභිනයනය හා අපනයනය කළ හැකි ය.

හස්තකූර්චෝපරි අස්ථිවල අවිදූර කෙළවර හස්තකූර්චාස්ථි සමඟත් විදූර කෙළවර ඇඟිලි පුරුක් සමගත් සන්ධානය වෙයි. හස්තකූර්චෝපරි අස්ථි හා ඇඟිලි පුරුක් අතර හට ගන්නා සන්ධිය මගින් ඇඟිලිවල චලනයට හා බලග්‍රහණයට ඉඩ සලසයි. ඇඟිලිවලට ද සම්මිංජන, ප්‍රසර්ජන, අභිනයන, අපනයනය හා පරිනයන චලන පෙන්විය හැකි ය. පළමු ඇඟිල්ල/ මහපටැඟිල්ල අතේ ඇති පළමු හස්තකූර්චෝපරි අස්ථිය හා විශිෂ්ට හස්තකූර්චාස්ථියත් අතර ඇති සන්ධිය මගින් අනෙක් ඇඟිලිවලට වඩා පළමු ඇඟිල්ලේ චලනතාවය වැඩි කරවයි. එමෙන් ම මහපටැඟිල්ල අනෙක් ඇඟිලිවලට ලම්බකව චලනය කිරීමට හැකියාව ලැබෙයි. මෙමඟින් මිනිසාට ම ආවේණික වූ යථාතත්ත්ව ග්‍රහණ/ සියුම් ග්‍රහණ හැකියාව ලැබී ඇත.

අපර ගාත්‍රය/ පහළ ගාත්‍රය

එය ඌර්වාස්ථිය (කලවාස්ථිය), ජංඝාස්ථිය (කෙණ්ඩ අස්ථිය), අනුජංඝාස්ථිය, දණිස් කටුව, වළලුකර අස්ථි 7ක් ද පතුල් ඇට 5කින් සහ ඇඟිලි පුරුක් 14කින් ද සමන්විත වේ.අපර ගාත්‍රය මානව දේහයේ සෘජු ඉරියවුව පවත්වා ගැනීමට, දේහ බර දරා ගැනීමට, ශක්තිමත්භාවයට හා ඇවිදීමට අනුවර්තනය වී ඇත.

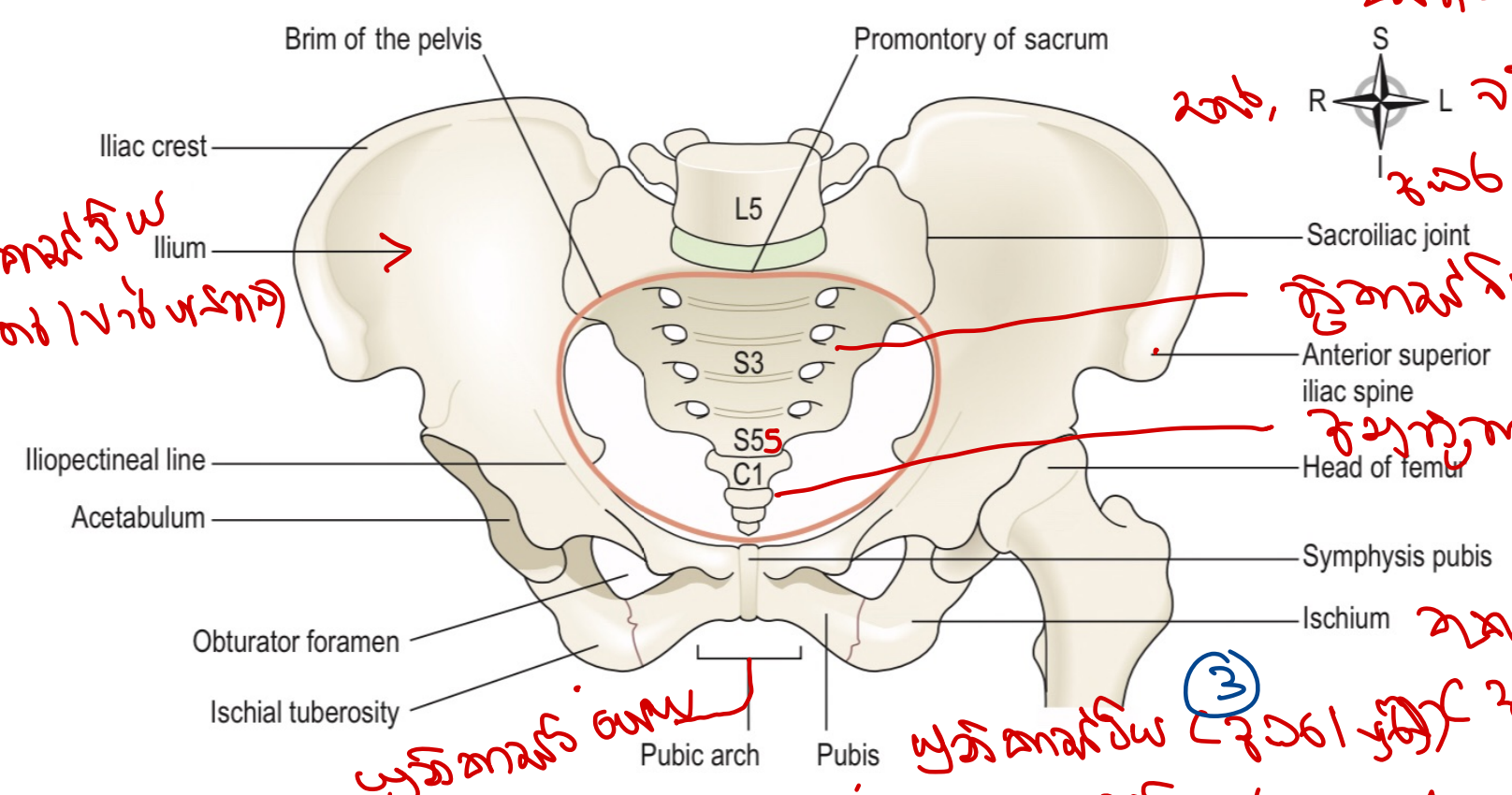

Figure 16.37 The bones of the pelvis and the upper part of the left femur.

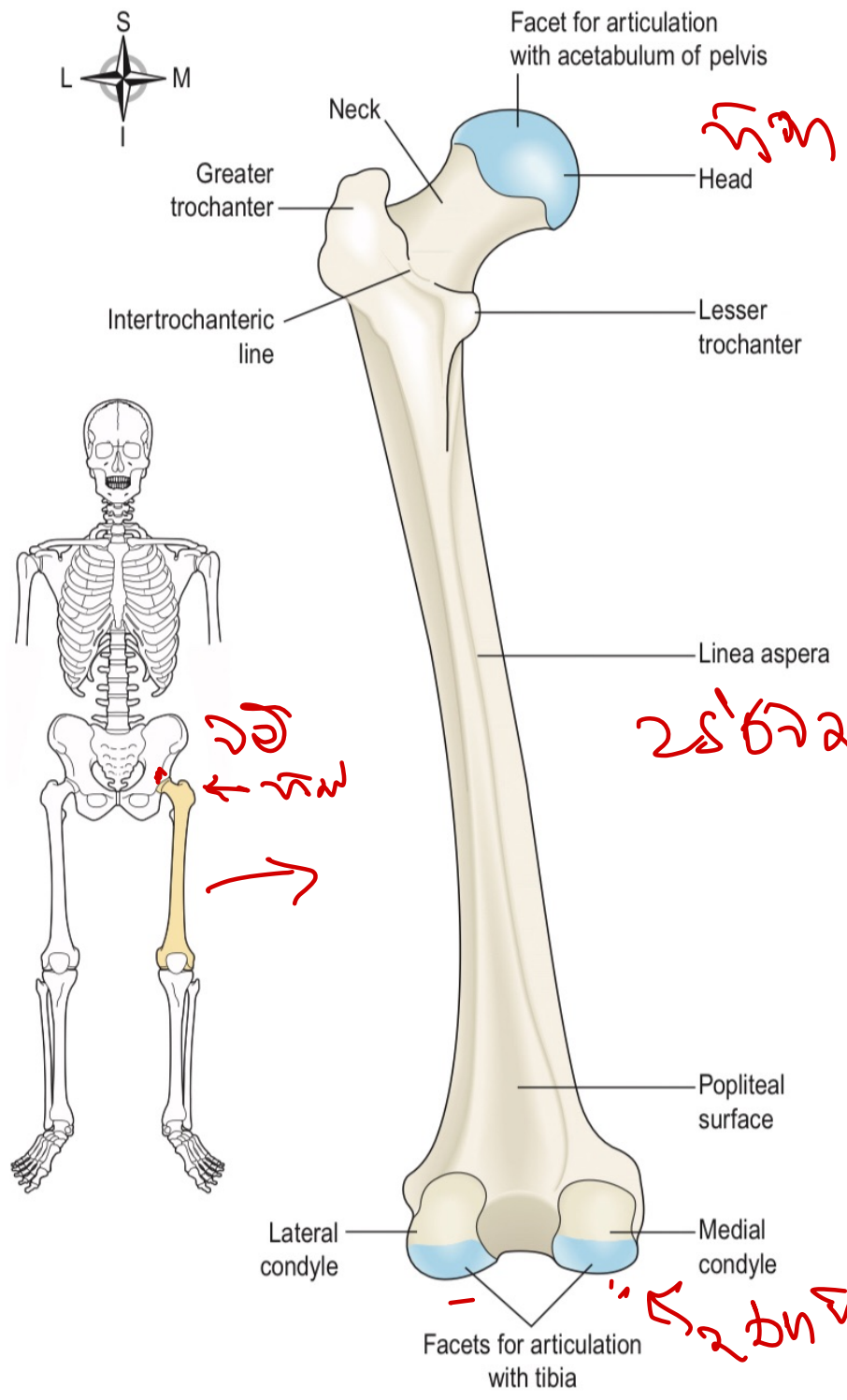

Figure 16.39 The left femur. Posterior view.

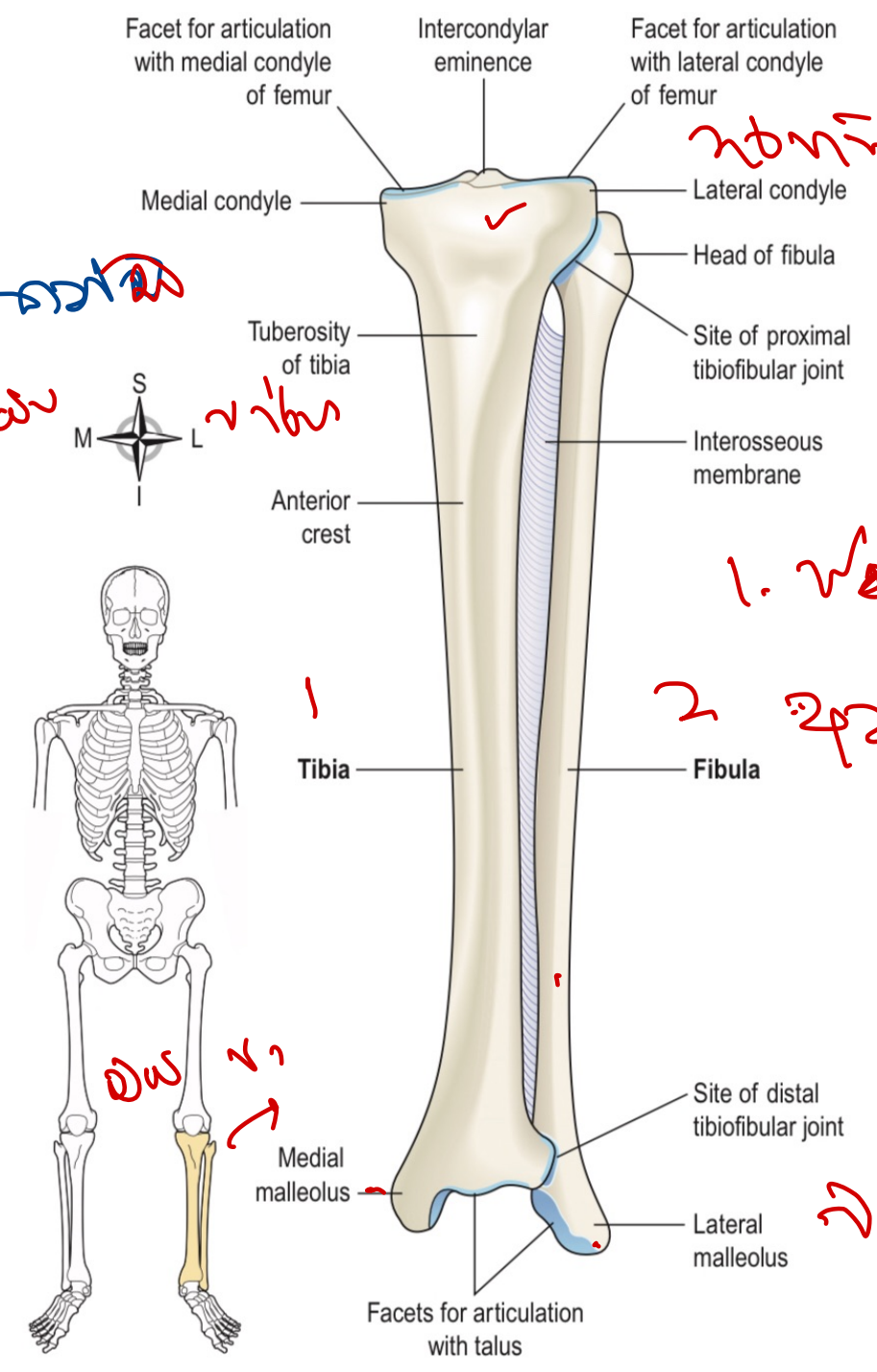

Figure 16.40 The left tibia and fibula with the interosseous membrane. Anterior view.

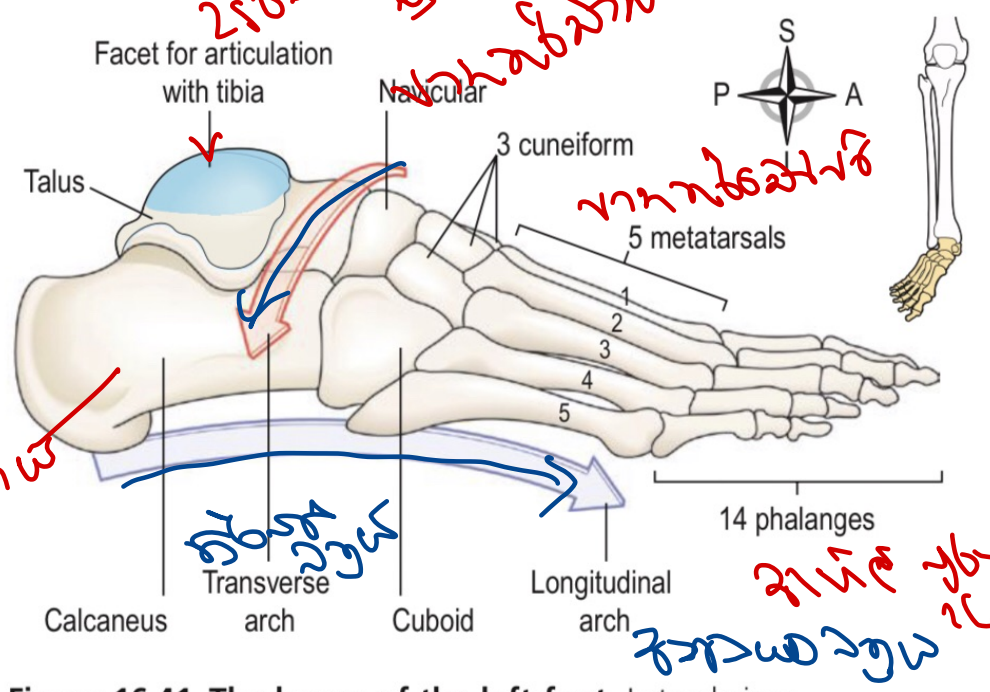

Figure 16.41 The bones of the left foot. Lateral view.

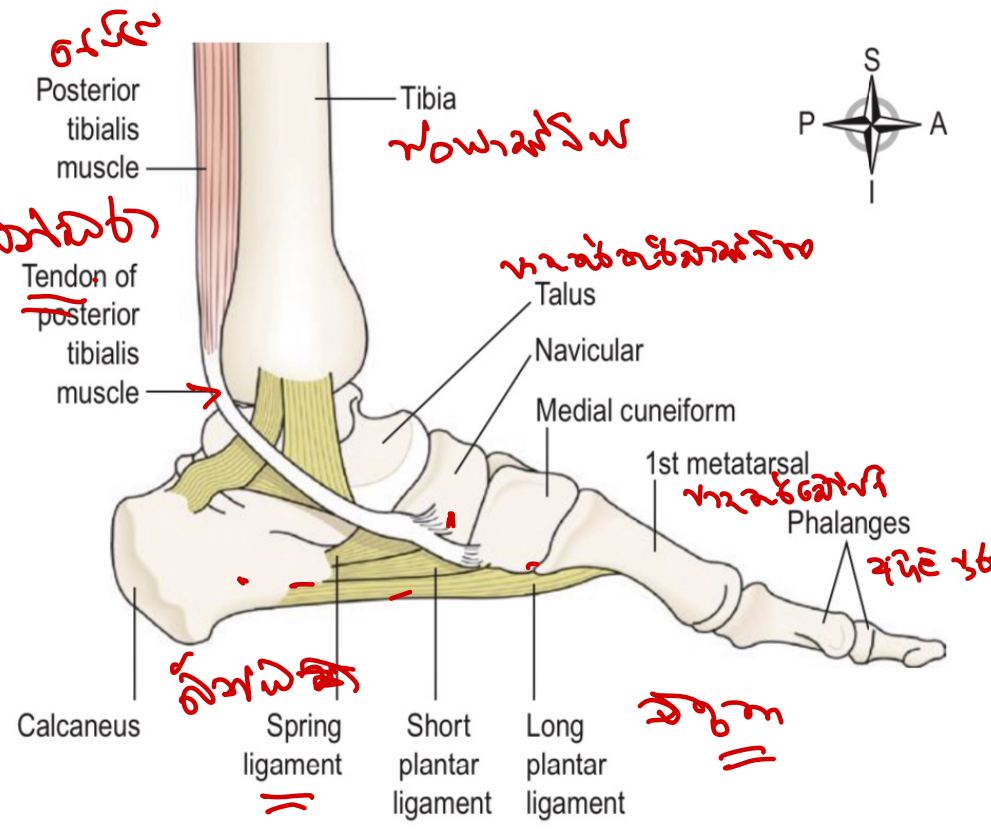

Figure 16.42 The tendons and ligaments supporting the arches of the left foot. Medial view.

condyle of the tibia, forming the proximal tibiofibular joint, and the lower extremity articulates with the tibia, and projects beyond it to form the *lateral malleolus*. This

කලව සැදී ඇති ඌර්වස්ථිය දේහයේ ඇති දිග ම, බර ම හා ශක්තිමත් ම අස්ථියයි. ඌර්වස්ථියේ හිස ශ්‍රෝණි මේඛලාවට අයත් උකුළු අස්ථියේ ශ්‍රෝණි කෝටරකය සමඟ සන්ධානය වීමෙන් ගෝල කුහර සන්ධියක් වන උකුළු සන්ධිය සාදයි. සිට ගෙන සිටින විට දේහ බර දරා ගැනීමට හැකි වන පරිදි මේ උකුළු සන්ධිය ඉතා දැඩි හා ශක්තිමත් වේ. පූර්ව ගාත්‍රය ද සම්මිංජන, ප්‍රසර්ජන, අභිනයන, අපනයන, පරිනයන හා භ්‍රමණ චලන උකුළු සන්ධිය ආශ්‍රිතව සිදු කරයි.

ඌර්වස්ථියේ විදූර කෙළවර ජංඝාස්ථිය හා දණිස්කටුව සමඟ සන්ධානය වීමෙන් දණහිස් සන්ධිය සෑදෙයි. කෙණ්ඩය සාදන අස්ථි දෙකෙන් මධ්‍යයට පිහිටන අස්ථිය ජංඝාස්ථියයි. දණහිස් සන්ධියට සම්මිංජන ප්‍රසර්ජන යා භ්‍රමණචලන දක්විය හැකි ය. මේ සන්ධිය අගුළු වැටීමෙන් දීර්ඝ වේලාවක් සිට ගෙන සිටීමට හැකි වෙයි. එමෙන් ම ඌර්වස්ථිය මගින් දේහ බර දණහිසට පහළින් ඇති අස්ථි හරහා පාදයට සම්ප්‍රේෂණය කරයි.

ජංඝාස්ථියේ හා අනුජංඝාස්ථියේ විදූර කෙළවර විශේෂිත පාදකූර්චාස්ථියක් සමඟ සන්ධානය වීමෙන් වළලුකර සන්ධිය සෑදී ඇත. පාදයේ පාඇඟිලි මගින් ඉහළට එසවීමටත් (tip toe) කෙණ්ඩය දෙසට මහපටැඟිල්ල එසවීමටත් වළලුකර සන්ධිය ආධාර වෙයි.

පාදයේ අස්ථි සැකැස්ම හා ආශ්‍රිතව ඇති බන්ධනි හා පේශි මගින් විලුඹ ප්‍රදේශයේ පාදයට වක්‍ර හැඩයක් ලබා දී ඇත. පාදයට අන්වායාම වක්‍ර දෙකක් හා තීර්යක් වක්‍රයක් බැගින් ඇත.

විලුඹේ සිට මහපටැඟිල්ල දක්වා දිවෙන වක්‍රතා අන්වායාම වක්‍රතා ලෙසත් පාදය හරහා ගමන් කරන වක්‍රතා තීර්යක් වක්‍රතා ලෙසත් හඳුන්වයි. ඍජු ඉරියව්වේ දී ඇවිදින විට හෝ එක තැන සිටින විට දේහ බර පාදය ඔස්සේ සමානව ව්‍යාප්ත කිරීමට මේ වක්‍රතා ආධාර වෙයි.

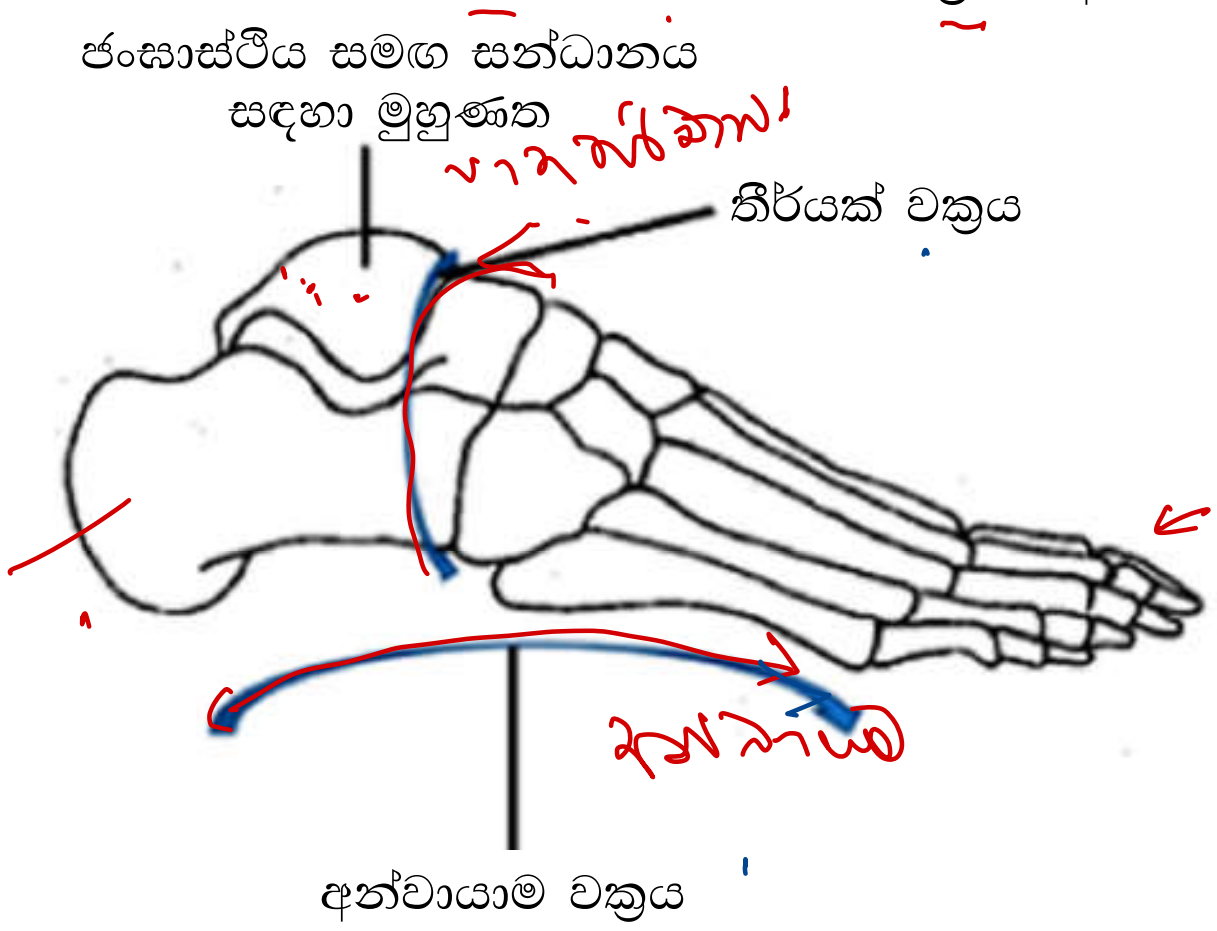

රූපසටහන 5.45: පාදයේ වක්‍රතා

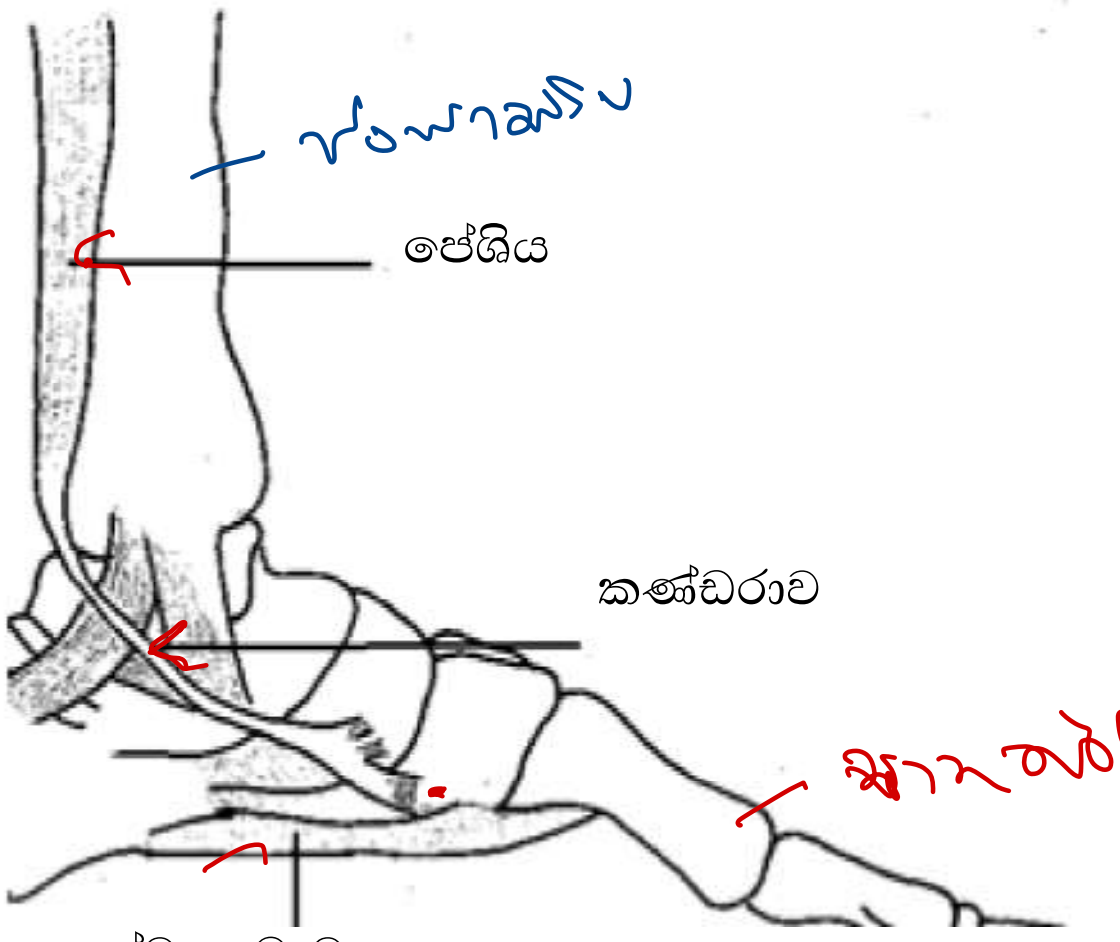

රූපසටහන **5.46:** පාදයේ කණ්ඩරා හා බන්ධනී

මානව කංකාල පද්ධතිය හා සම්බන්ධ සංකුලතා හා අසාමාන්‍යතා කිහිපයක්

අස්ථි වෛර්ය (ඔස්ටියෝපොරෝසිස්)

මේ සංකුලතාව අස්ථි තැන්පත් වීමේ වේගය ඉක්මවා අස්ථි ප්‍රතිශෝෂණය වීම හේතුවෙන් අස්ථිවල ඝනත්වය අඩු වීම හා සම්බන්ධ තත්ත්වයකි. මෙමගින් අස්ථි පටක ක්ෂය වී ගොස් කැඩෙන සුලු බවක් ඇති කරයි. මේ තත්ත්වය මගින් සන්ධි චලන හැකියාව අඩු වන අතර අස්ථිවල වේදනාව, අස්ථි බිඳීම් හා අස්ථිවල වර්ධන අසාමාන්‍යතා ඇති විය හැකි ය. අස්ථි වෛර්ය සඳහා හේතු ලෙස හෝමෝන අසමතුලිතතා (විශේෂයෙන් ආර්තවහරණය), කැල්සියම් අඩු බව හා පාරිසරික සාධක දැක්විය හැකි ය.

ඔස්ටියෝ ආතරයිටිස් (අස්ථි පර්වදාහය)

අස්ථිවල ඇති වන ප්‍රදාහික නොවන අස්ථි ක්ෂය වී යෑම මෙසේ හැඳින්වේ. මෙම තත්ත්වය මගින් වේදනාව ඇති කරන අතර, මෙයට භාජනය වූ සන්ධියේ චලන සීමාකාරී වේ. සන්ධිවල සන්ධාන කාටිලේජ ක්‍රමයෙන් තුනී වී අස්ථි ක්ෂය වේ. එවිට අස්ථි එකිනෙක ස්පර්ශ වීමෙන් අස්ථි ක්ෂය වී යයි. එමගින් වේදනාව හට ගනී. ඔස්ටියෝ ආතරයිටිස් ඇති කරන හේතු දැනට සොයා ගෙන නැත. එහෙත් අනතුරුදායක සාධක ලෙස මේ තත්ත්වය වැලඳුණු සන්ධිවල අධික භාවිතය, ස්ත්‍රී ලිංගිකභාවය, වයස්ගත වීම, ආවේණිය සහ ස්ථූලතාව දැක්විය හැකි ය.

මඬල ලිස්සීම (Slipped disc)

කශේරුවේ අනුයාත කශේරුකාවල දේහ වෙන් කරමින් ඒවා අතර අන්තර් කශේරුකා මඬල පිහිටයි. එය කම්පන අවශෝෂකයක් ලෙස ක්‍රියා කරයි. මේ අන්තර් කශේරුකා මඬලක් පිටතින් (පර්යන්තයේ) කාටිලේජනීය මුදුවකින් ද එහි මධ්‍ය කුහරය මෘදු ජෙලටීනමය ද්‍රව්‍යයකින් ද තැනී

ඇත. දුර්වතාවක් හෝ තුවාලයක් ඇති වූ විට අන්තර් කශේරුකා මඬලේ අභ්‍යන්තර කොටස බාහිරින් ඇති මුදුව තුළින් පිටතට නෙරා එයි. මේ තත්ත්වය මඬල ලිස්සීම නම් වේ. එමගින් වේදනාව හා අපහසුතාවක් දැනේ. තව ද මේ තත්ත්වය මගින් සුෂුම්නාව තෙරපීමකට ලක් වුව හොත් හානි වූ ස්නායුව දිගේ වේදනාව හා හිරිවැටීම් ඇති වේ. දණහිස්වලින් නොනැමී අධික බර එසවීමේ දී මඬල ලිස්සා යෑම ඇති විය හැකි ය.

මානව කංකාල පද්ධතියේ දැකිය හැකි ප්‍රධාන සන්ධි වර්ග

ප්‍රධාන සන්ධි වර්ග ලෙස, ගෝල-කුහර සන්ධි, අසව් සන්ධි හා විවර්තන සන්ධි හැඳින්විය හැකි ය.

- **ගෝල-කුහර සන්ධි**

  කෝප්පාකාර කුහරයක් සමග ගෝලාකාර හිසක් සම්බන්ධ වීම මේ වර්ගයේ සන්ධිවල දැකිය හැකි ය. එමගින් පුළුල් පරාසයක චලන සඳහා අවස්ථාව සැලසේ. එනම්: සම්මිංජනය, ප්‍රසර්ජනය, අභිනයනය, අපනයනය, භ්‍රමණය හා පරිනයනයයි. මානව දේහයේ පවතින ගෝල-කුහර සන්ධි සඳහා උදාහරණ දෙකක් දැක්විය හැකි ය. ඒවා නම්: උරහිස් සන්ධිය හා උකුළු සන්ධියයි (පූර්ව හා අපර ගාත්‍රා අධ්‍යයනය කරන්න).

- **අසව් සන්ධි**

  දොරක අසව්වක් ලෙස අස්ථිවල සන්ධාන කෙළවර එකිනෙක යා වී ඇත. මෙහි දී සීමා සහිත චලනවලට ඉඩ සලසා දේ. එනම්: සම්මිංජනය හා ප්‍රසර්ජනයයි. මේ සඳහා උදාහරණ ලෙස වැලමිට සන්ධිය, දණහිස් සන්ධිය, වළලුකර සන්ධිය හා පතුලේ හා අත්ලේ ඇඟිලිවල ඇඟිලි පුරුක් සන්ධි දැක්විය හැකි ය (පූර්ව හා අපර ගාත්‍රා අධ්‍යයනය කරන්න).

- **විවර්තන සන්ධි**

  බන්ධනියක් මගින් එක් අස්ථියක් ඒ බන්ධනිය මගින් තැනුණු මුදුව තුළ වෙනත් අස්ථියකට ආසන්නව රඳවා ගෙන එම රඳවා ගත් අස්ථිය භ්‍රමණය වීම මෙහි දී සිදු වේ. මේ සන්ධි මගින් අස්ථියක් හෝ ගාත්‍රයක් භ්‍රමණය වීමට සලස්වයි. උදාහරණයක් ලෙස හිස භ්‍රමණය කිරීම විවර්තන සන්ධියක් මගින් සිදු වන අතර, එහි දී අක්ෂ කශේරුකාව තිරස් බන්ධනීමය මුදුවක් මගින් එහි දන්තාකාර ප්‍රසරය ඇට්ලසය සමඟ රඳවා හිස භ්‍රමණයට ඉඩ සලසයි.

කංකාල පේශි සහ සංකෝචන යන්ත්‍රණය

කංකාල පේශි පටකවල ලක්ෂණ

සාමාන්‍යයෙන් කංකාල පේශි, කංකාල පද්ධතියට සම්බන්ධව පවතින අතර, ඉච්ඡානුග දේහ චලන ඇති කරයි. දිගු සිලින්ඩරාකාර සෛල මිටිවලින් කංකාල පේශි පටක තැනී ඇත. මේ සෛල එකිනෙකට සමාන්තරව පේශිය දිගේ පිහිටයි. සෑම සෛලයක් ම බහු න්‍යෂ්ටික වන අතර, සෛල පටලයට ආසන්නව න්‍යෂ්ටි පිහිටයි. සංකෝචක ක්ෂුද්‍ර සූත්‍රිකා අඩංගු පේශි කෙඳිති මිටි සෛල තුළ පවතින අතර, ඒවා සෛලයේ දිග ඔස්සේ අන්වායාමව පේශි කෙඳිති සාදයි. පේශි සෛලයේ ඇති පේශි කෙඳිති, සාකොමියර නම් පුනරාවර්ති ඒකක සාදයි. කංකාල පේශි සෛලයේ ඇති මේ සාකොමියර පුනරාවර්ති සැකැස්ම, අන්වීක්ෂීය නිරීක්ෂණයේ දී විලේඛ සහිත පෙනුමක් ලබා දේ. සාකොමියර විලිඛිත පේශි සෛලවල ද මූලික සංකෝචක ව්‍යුහයයි. විලිඛිත පේශි සෙල හා හෘද්පේශි සෛල මෙන් ම කංකාල පේශි සෛල ද උද්දීප්‍යතා (උත්තේජනවලට ප්‍රතිචාර දැක්වීමට හා උත්තේජ ප්‍රතිග්‍රහණයට ඇති හැකියාව), සංකෝච්‍යතාව (ඇදීමට හෝ හැකිළීමට ඇති හැකියාව), විතන්‍යතාව (ඉහිල් වීමට හෝ සංකෝචනය වීමට ඇති හැකියාව) ,