සජීවී
ජීව විද්‍යාව
කංකාල පද්ධතියේ සංකූලතා
BIOLOGY

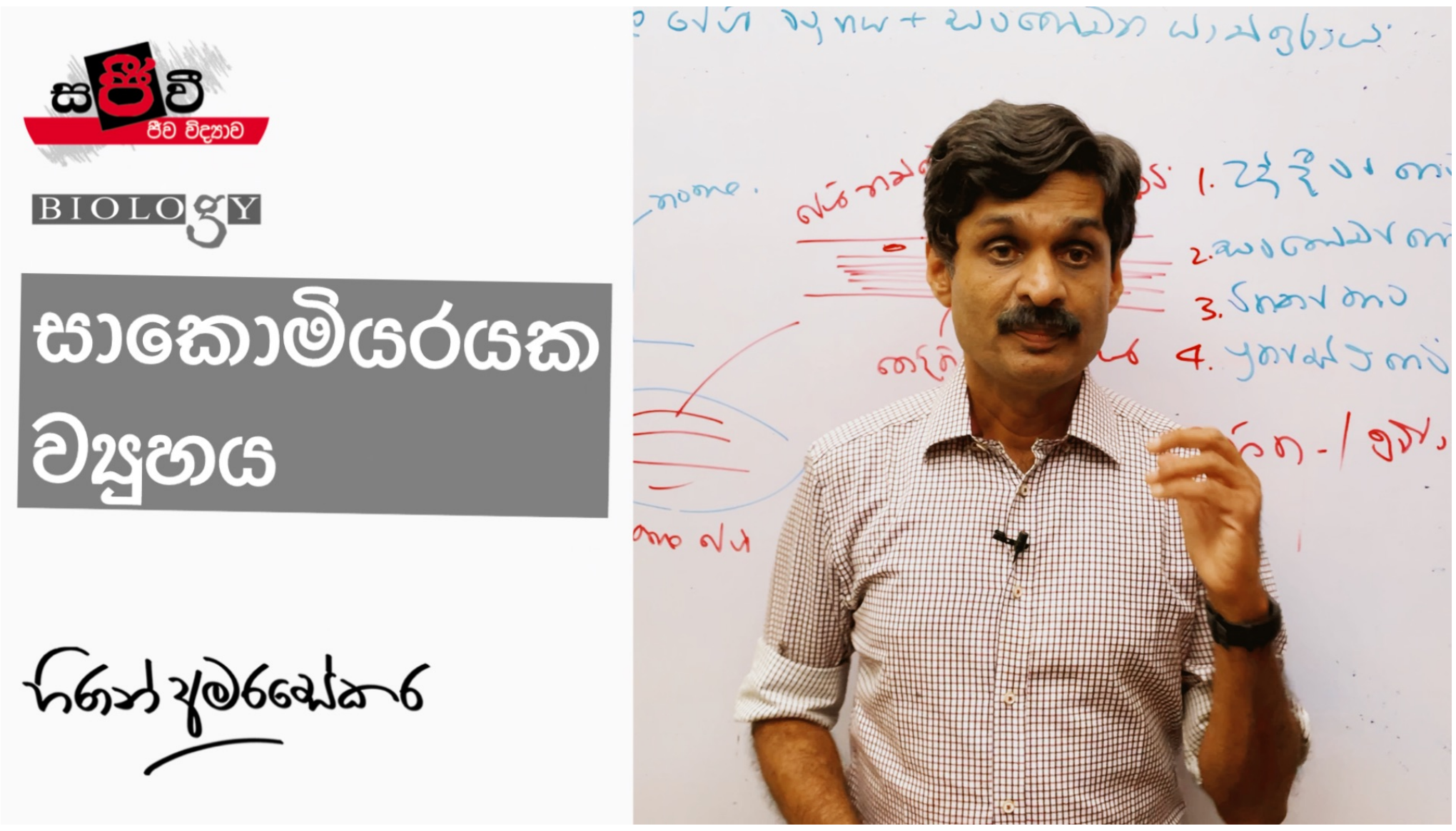
සජීවී
ජීව විද්‍යාව
BIOLOGY
සාකොමියරයක ව්‍යුහය

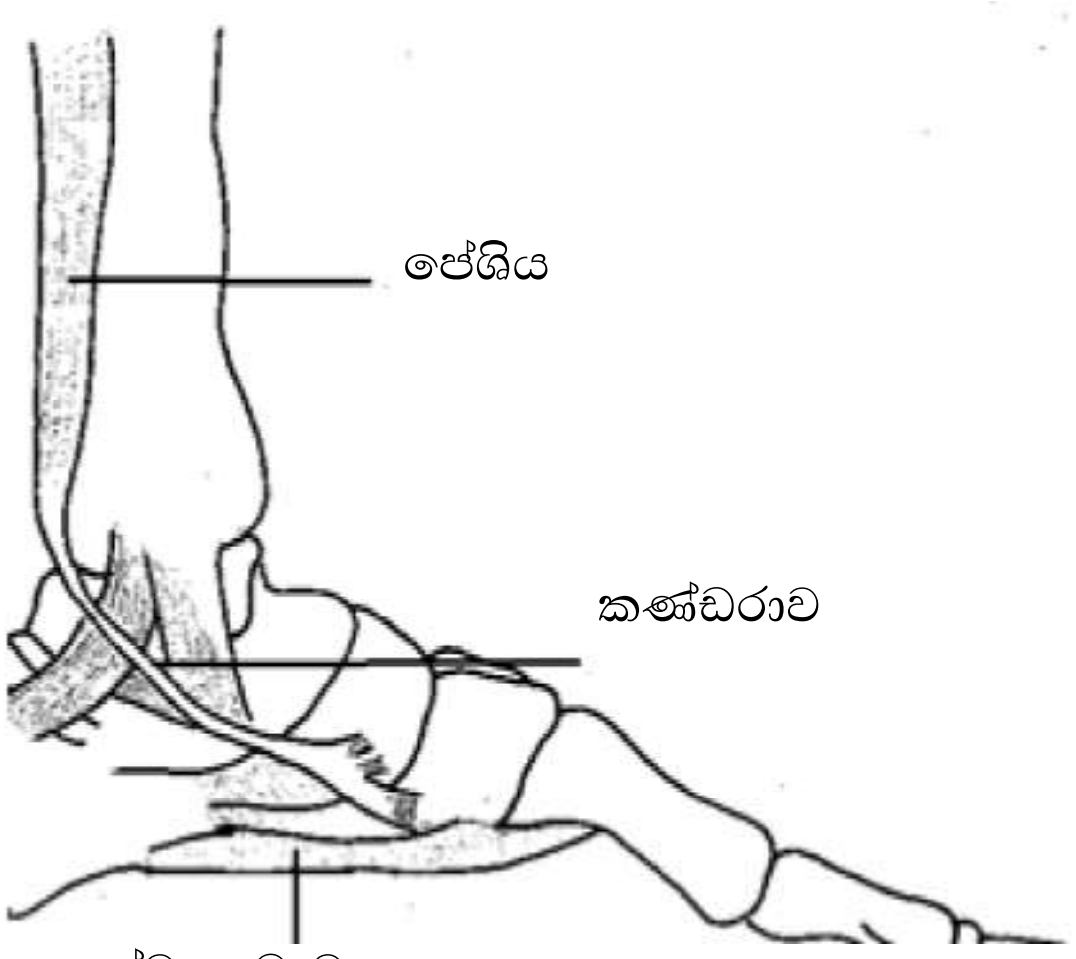

රූපසටහන **5.46:** පාදයේ කණ්ඩරා හා බන්ධනී

මානව කංකාල පද්ධතිය හා සම්බන්ධ සංකුලතා හා අසාමාන්‍යතා කිහිපයක්

අස්ථි වෛර්‍ය (ඔස්ටියෝපොරෝසිස්)

මේ සංකුලතාව අස්ථි තැන්පත් වීමේ වේගය ඉක්මවා අස්ථි ප්‍රතිශෝෂණය වීම හේතුවෙන් අස්ථිවල ඝනත්වය අඩු වීම හා සම්බන්ධ තත්ත්වයකි. මෙමගින් අස්ථි පටක ක්ෂය වී ගොස් කැඩෙන සුලු බවක් ඇති කරයි. මේ තත්ත්වය මගින් සන්ධි චලන හැකියාව අඩු වන අතර අස්ථිවල වේදනාව, අස්ථි බිඳීම් හා අස්ථිවල වර්ධන අසාමාන්‍යතා ඇති විය හැකි ය. අස්ථි වෛර්‍ය සඳහා හේතු ලෙස හෝමෝන අසමතුලිතතා (විශේෂයෙන් ආර්තවහරණය), කැල්සියම් අඩු බව හා පාරිසරික සාධක දැක්විය හැකි ය.

ඔස්ටියෝ ආතරයිටිස් (අස්ථි පර්වදාහය)

අස්ථිවල ඇති වන ප්‍රදාහික නොවන අස්ථි ක්ෂය වී යෑම මෙසේ හැඳින්වේ. මෙම තත්ත්වය මගින් වේදනාව ඇති කරන අතර, මෙයට භාජනය වූ සන්ධියේ චලන සීමාකාරී වේ. සන්ධිවල සන්ධාන කාටිලේජ ක්‍රමයෙන් තුනී වී අස්ථි ක්ෂය වේ. එවිට අස්ථි එකිනෙක ස්පර්ශ වීමෙන් අස්ථි ක්ෂය වී යයි. එමගින් වේදනාව හට ගනී. ඔස්ටියෝ ආතරයිටිස් ඇති කරන හේතු දනට සොයා ගෙන නැත. එහෙත් අනතුරුදායක සාධක ලෙස මේ තත්ත්වය වැලඳුණු සන්ධිවල අධික භාවිතය, ස්ත්‍රී ලිංගිකභාවය, වයස්ගත වීම, ආවේණිය සහ ස්ථූලතාව දැක්විය හැකි ය.

මඬල ලිස්සීම (Slipped disc)

කශේරුවේ අනුයාත කශේරුකාවල දේහ වෙන් කරමින් ඒවා අතර අන්තර් කශේරුකා මඬල පිහිටයි. එය කම්පන අවශෝෂකයක් ලෙස ක්‍රියා කරයි. මේ අන්තර් කශේරුකා මඬලක් පිටතින් (පර්යන්තයේ) කාටිලේජනීය මුදුවකින් ද එහි මධ්‍ය කුහරය මෘදු ජෙලටිනමය ද්‍රව්‍යයකින් ද තැනී

Osteoporosis

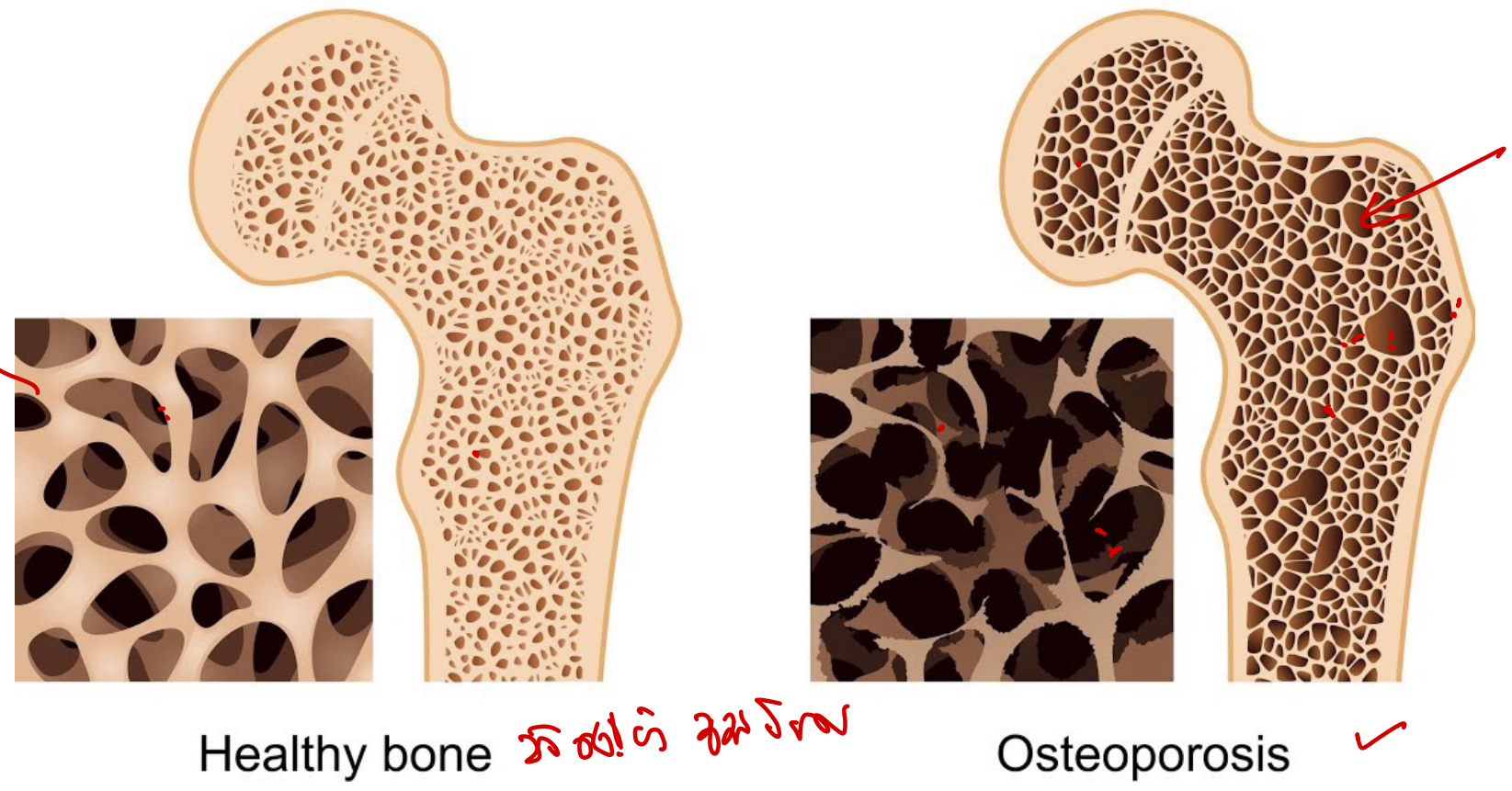

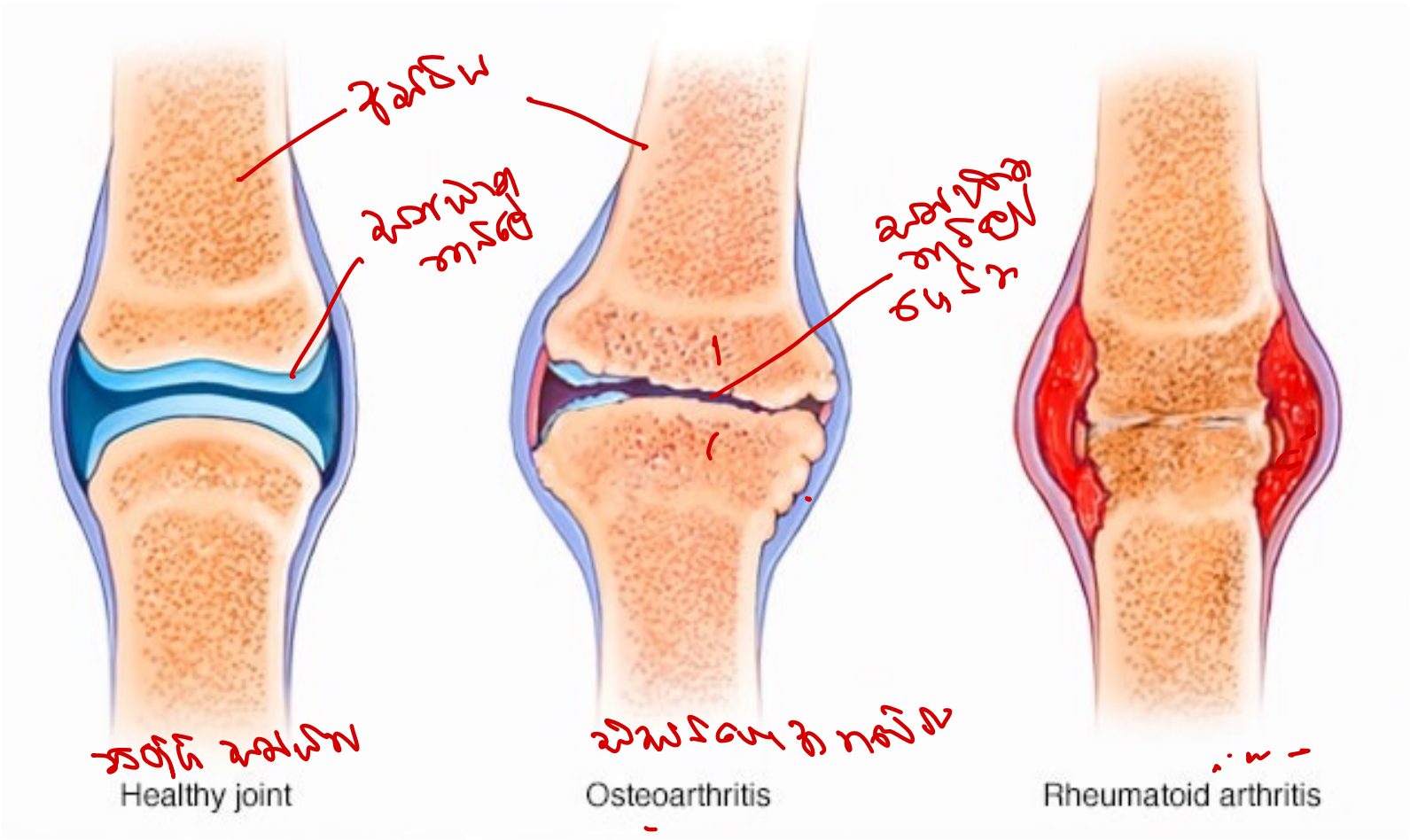

© MAYO FOUNDATION FOR MEDICAL EDUCATION AND RESEARCH. ALL RIGHTS RESERVED.

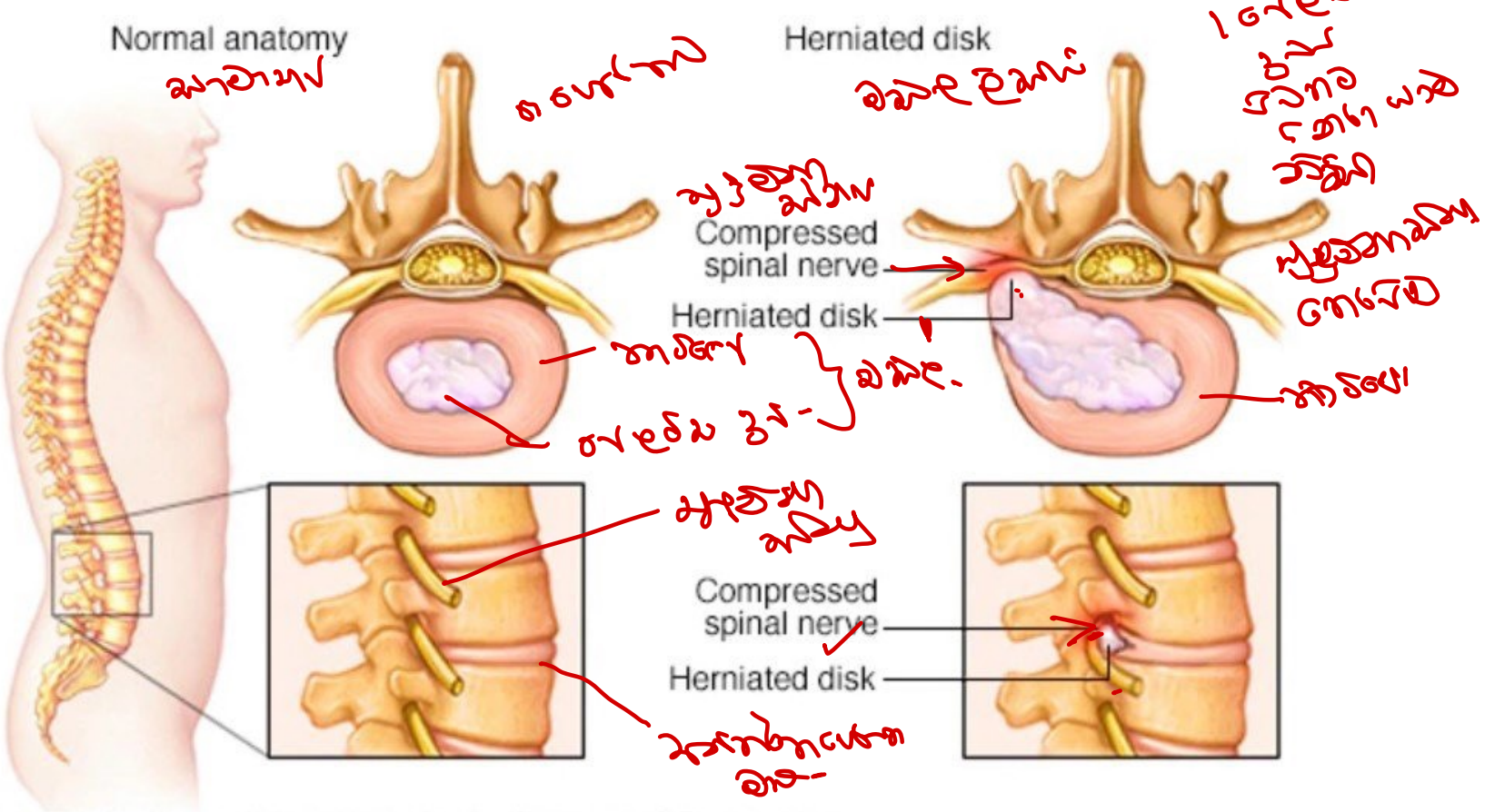

© MAYO FOUNDATION FOR MEDICAL EDUCATION AND RESEARCH. ALL RIGHTS RESERVED.

ඇත. දුර්වතාවක් හෝ තුවාලයක් ඇති වූ විට අන්තර් කශේරුකා මඬලේ අභ්‍යන්තර කොටස බාහිරින් ඇති මුදුව තුළින් පිටතට නෙරා එයි. මේ තත්ත්වය මඬල ලිස්සීම නම් වේ. එමඟින් වේදනාව හා අපහසුතාවක් දනේ. තව ද මේ තත්ත්වය මඟින් සුෂුම්නාව තෙරපීමකට ලක් වුව හොත් හානි වූ ස්නායුව දිගේ වේදනාව හා හිරිවැටීම් ඇති වේ. දණහිස්වලින් නොනැමී අධික බර එසවීමේ දී මඬල ලිස්සා යෑම ඇති විය හැකි ය.

මානව කංකාල පද්ධතියේ දැකිය හැකි ප්‍රධාන සන්ධි වර්ග

ප්‍රධාන සන්ධි වර්ග ලෙස, ගෝල-කුහර සන්ධි, අසව් සන්ධි හා විවර්තන සන්ධි හැඳින්විය හැකි ය.

- **ගෝල-කුහර සන්ධි**

  කෝප්පාකාර කුහරයක් සමග ගෝලාකාර හිසක් සම්බන්ධ වීම මේ වර්ගයේ සන්ධිවල දැකිය හැකි ය. එමඟින් පුළුල් පරාසයක චලන සඳහා අවස්ථාව සැලසේ. එනම්: සම්මිංජනය, ප්‍රසර්ජනය, අභිනයනය, අපනයනය, භ්‍රමණය හා පරිනයනයයි. මානව දේහයේ පවතින ගෝල-කුහර සන්ධි සඳහා උදාහරණ දෙකක් දැක්විය හැකි ය. ඒවා නම්: උරහිස් සන්ධිය හා උකුළු සන්ධියයි (පූර්ව හා අපර ගාත්‍රා අධ්‍යයනය කරන්න).

- **අසව් සන්ධි**

  දොරක අසව්වක් ලෙස අස්ථිවල සන්ධාන කෙළවර එකිනෙක යා වී ඇත. මෙහි දී සීමා සහිත චලනවලට ඉඩ සලසා දේ. එනම්: සම්මිංජනය හා ප්‍රසර්ජනයයි. මේ සඳහා උදාහරණ ලෙස වැලමිට සන්ධිය, දණහිස් සන්ධිය, වළලුකර සන්ධිය හා පතුලේ හා අත්ලේ ඇඟිලිවල ඇඟිලි පුරුක් සන්ධි දැක්විය හැකි ය (පූර්ව හා අපර ගාත්‍රා අධ්‍යයනය කරන්න).

- **විවර්තන සන්ධි**

  බන්ධනියක් මඟින් එක් අස්ථියක් ඒ බන්ධනිය මඟින් තැනුණු මුදුව තුළ වෙනත් අස්ථියකට ආසන්නව රඳවා ගෙන එම රඳවා ගත් අස්ථිය භ්‍රමණය වීම මෙහි දී සිදු වේ. මේ සන්ධි මඟින් අස්ථියක් හෝ ගාත්‍රයක් භ්‍රමණය වීමට සලස්වයි. උදාහරණයක් ලෙස හිස භ්‍රමණය කිරීම විවර්තන සන්ධියක් මඟින් සිදු වන අතර, එහි දී අක්ෂ කශේරුකාව තිරස් බන්ධනීමය මුදුවක් මඟින් එහි දන්තාකාර ප්‍රසරය ඇට්ලසය සමඟ රඳවා හිස භ්‍රමණයට ඉඩ සලසයි.

කංකාල පේශි සහ සංකෝචන යන්ත්‍රණය

කංකාල පේශි පටකවල ලක්ෂණ

සාමාන්‍යයෙන් කංකාල පේශි, කංකාල පද්ධතියට සම්බන්ධව පවතින අතර, ඉච්ඡානුග දේහ චලන ඇති කරයි. දිගු සිලින්ඩරාකාර සෛල මිටිවලින් කංකාල පේශි පටක තැනී ඇත. මේ සෛල එකිනෙකට සමාන්තරව පේශිය දිගේ පිහිටයි. සෑම සෛලයක් ම බහු න්‍යෂ්ටික වන අතර, සෛල පටලයට ආසන්නව න්‍යෂ්ටි පිහිටයි. සංකෝචක ක්ෂුද්‍ර සූත්‍රිකා අඩංගු පේශි කෙඳිති මිටි සෛල තුළ පවතින අතර, ඒවා සෛලයේ දිග ඔස්සේ අන්වායාමව පේශි කෙඳිති සාදයි. පේශි සෛලයේ ඇති පේශි කෙඳිති, සාකොමියර නම් පුනරාවර්ති ඒකක සාදයි. කංකාල පේශි සෛලයේ ඇති මේ සාකොමියර පුනරාවර්ති සැකැස්ම, අන්වීක්ෂීය නිරීක්ෂණයේ දී විලේඛ සහිත පෙනුමක් ලබා දේ. සාකොමියර විලිඛිත පේශි සෛලවල ද මූලික සංකෝචක ව්‍යුහයයි. විලිඛිත පේශි සෛල හා හෘද්පේශි සෛල මෙන් ම කංකාල පේශි සෛල ද උද්දීප්‍යතා (උත්තේජනවලට ප්‍රතිචාර දැක්වීමට හා උත්තේජ ප්‍රතිග්‍රහණයට ඇති හැකියාව), සංකෝච්‍යතාව (ඇදීමට හෝ හැකිළීමට ඇති හැකියාව), විතන්‍යතාව (ඉහිල් වීමට හෝ සංකෝචනය වීමට ඇති හැකියාව) ,

Figure 50.26 The structure of skeletal muscle.

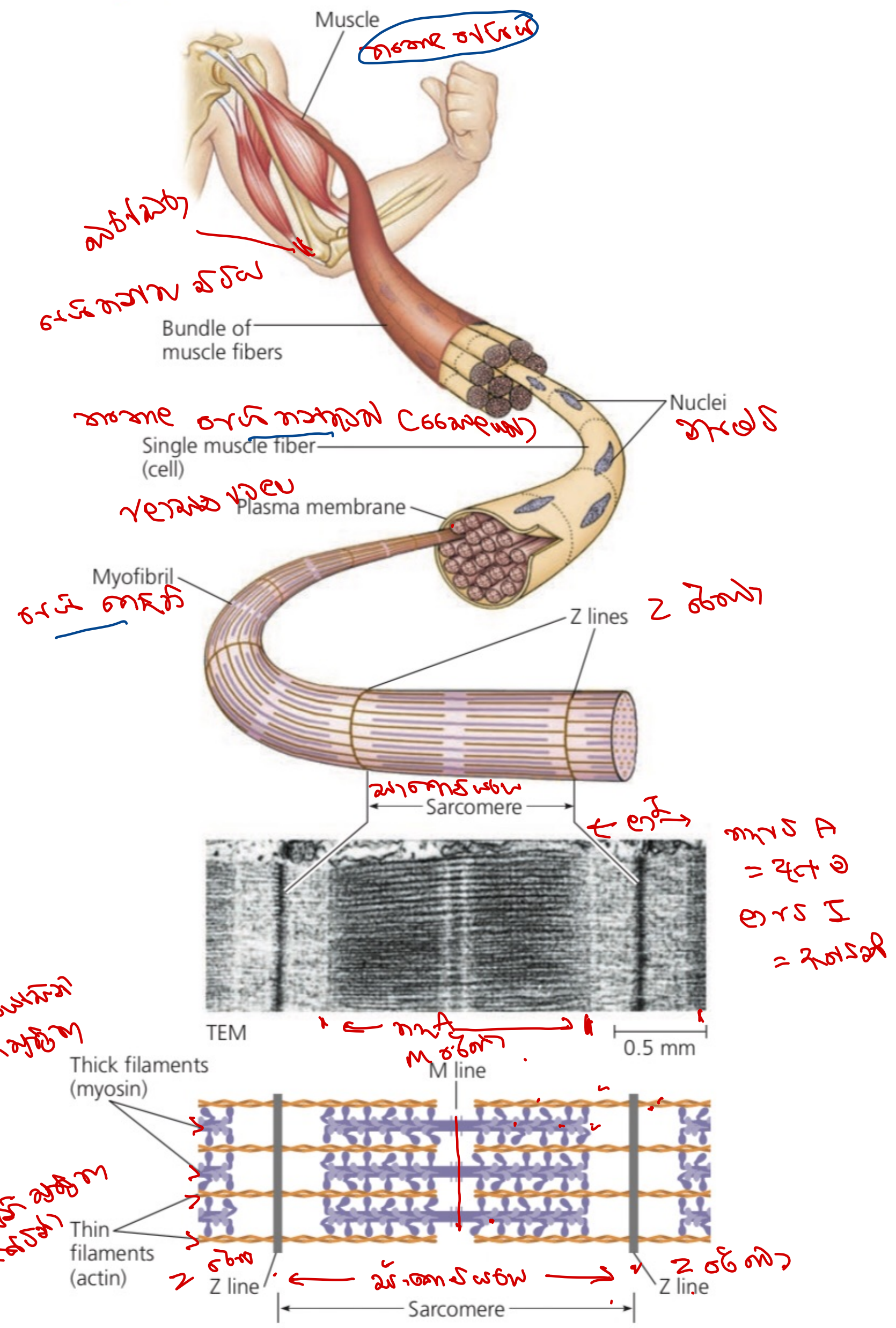

VISUAL SKILLS ➤ *Looking at this figure, would you say that there are multiple*

Figure 50.27 The sliding-filament model of muscle contraction. The drawings on the left show that the lengths of the thick (myosin) filaments (purple) and thin (actin) filaments (orange) remain the same as a sarcomere shortens and a muscle fiber contracts.

BioFlix® Animation: From Muscle Cells to Movement

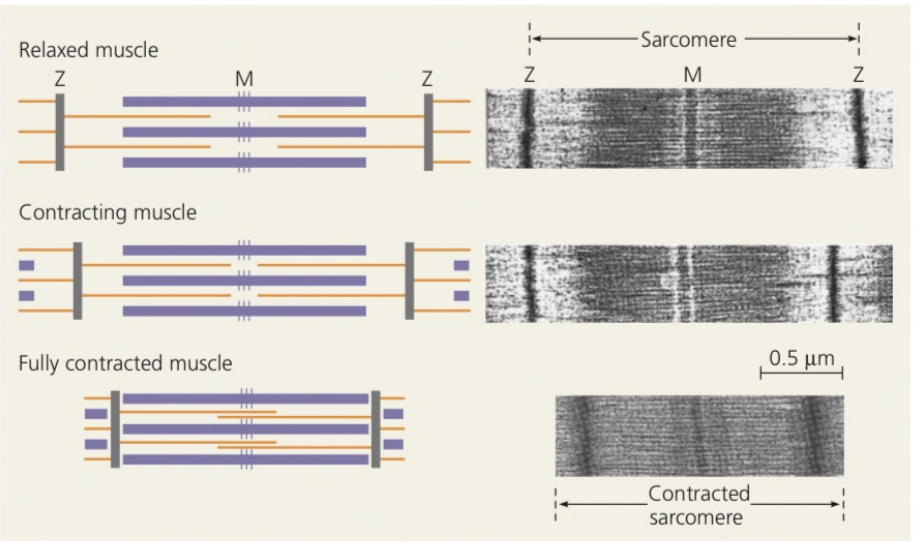

Figure 50.28 Myosin-actin interactions underlying muscle fiber contraction.

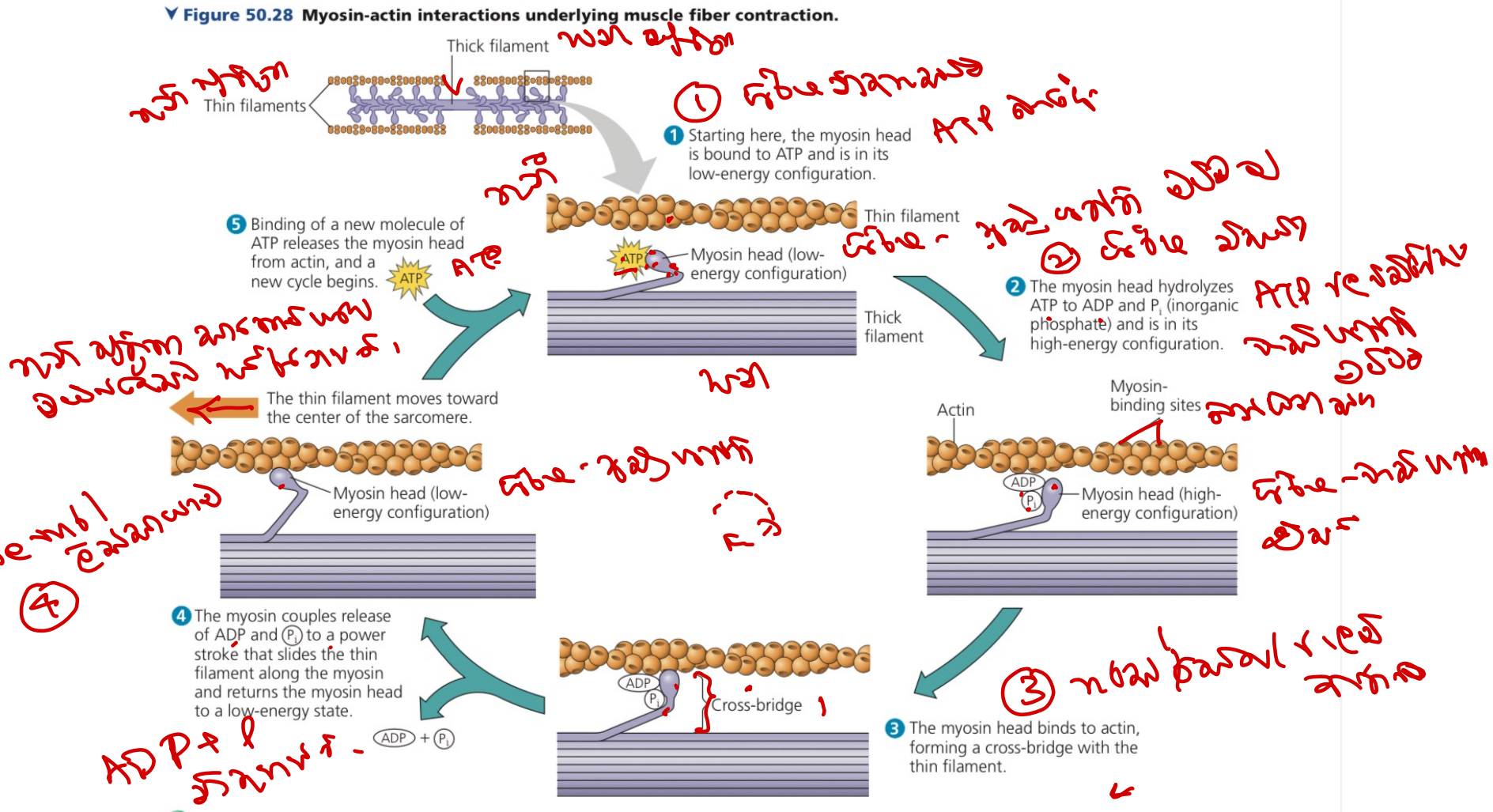

? *When ATP binds, what prevents the filaments from sliding back into their original positions?*

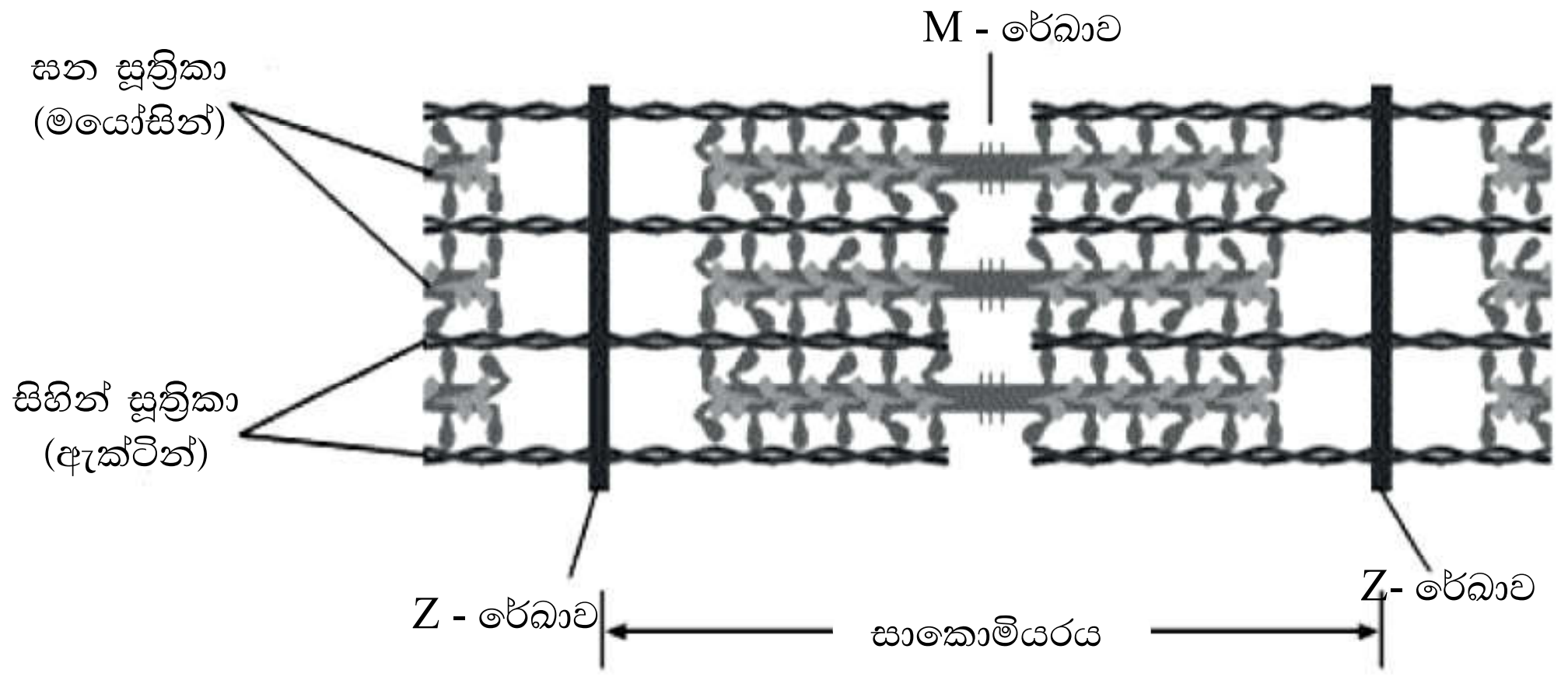

රූපසටහන 5.46: සාකොමියරයක සැකසීම

ප්‍රත්‍යාස්ථතාව (සංකෝචනය හෝ ඉහිල් වීමෙන් පසු මුල් පිහිටීමට පැමිණීමේ ඇති හැකියාව) සහිතයි. කංකාල පේශි දෛහික ස්නායු පද්ධතියේ ඉච්ඡානුග පාලනය යටතේ සිදු වේ.

සාකොමියරයේ ව්‍යුහය, කංකාල පේශි චලනයේ මූලික යන්ත්‍රණය

විලිඛිත පේශි සෛලයක ඇති පුනරාවර්තී සංකෝචක ඒකක ලෙස සාකොමියරය හැඳින්විය හැකි ය. විශේෂිත ප්‍රෝටීනවලින් තැනුණු සිහින් සහ ඝන සංකෝචක සූත්‍රිකාවලින් සමන්විත පේශි කෙඳිති මගින් සාකොමියර තැනී ඇත. සිහින් සූත්‍රිකා (ප්‍රධාන වශයෙන් ඇක්ටින් ප්‍රෝටීනවලින් තැනුණු) සාකොමියරයේ ඝන රේඛා ලෙස දිස් වන Z - රේඛාවට සම්බන්ධව ඇත. Z - රේඛාව සාකොමියරයේ සීමාවයි. ඝන සූත්‍රිකා (මයෝසින් ප්‍රෝටීනවලින් තැනුනු) සාකොමියරයේ මධ්‍ය ප්‍රදේශයේ M - රේඛාවට සවි වී ඇත. කංකාල පේශි සෛලයක Z - රේඛා දෙකක් අතර ඇති සාකොමියර පුනරාවර්තනය වෙමින් පිහිටයි. පේශි කෙඳිත්ත අක්‍රිය අවස්ථාවල දී ඝන හා සිහින් සූත්‍රිකා අර්ධ ලෙස අති පිහිත වී පිහිටයි. සාකොමියරයේ අග සිහින් සූත්‍රිකා පමණක් ඇත. සාකොමියරයේ මධ්‍ය පෙදෙසේ ඝන සූත්‍රිකා පමණක් ද දැකිය හැකි ය. සාකොමියරයේ මේ සිහින් සහ ඝන සූත්‍රිකා සැකසී ඇති ආකාරය කංකාල පේශි සෛල සංකෝචනවල දී කෙටි වීමට හා ඉහිල් වීමේ දී නැවත පෙර තත්ත්වයට පැමිණීමට ආධාර වේ. සාකොමියරයෙන් ඇති කරන යාන්ත්‍රික කෘත්‍ය සඳහා ඇක්ටීන් හා මයෝසීන් ප්‍රෝටීන දායක වේ.

කංකාල පේශි සංකෝචනය ප්‍රධාන වශයෙන් ඉච්ඡානුග වන අතර, එය දෛහික ස්නායු පද්ධතිය මගින් පාලනය වේ. උත්තේජනය වූ විට කංකාල පේශියේ තනි පේශි සෛල කෙටි වේ. එසේ වන්නේ එහි සාකොමියරය කෙටි වීම මගින් වන අතර, එහෙයින් මුළු පේශිය ම සංකෝචනය වේ. පේශි සංකෝචන චලනවලට පරිවර්තනය සඳහා පේශි සන්ධානය වී ඇති අස්ථි අවශ්‍ය වේ. අස්ථිවලට සවි වී ඇති බණ්ඩරා ඇදීම කංකාල පේශි සංකෝචන මගින් සිදු කෙරේ. පේශියක සංකෝචනය මගින් ඒ පේශිය කෙටි වීම සිදු වන අතර, එයින් අස්ථිය හෝ අවයව කොටස චලනය වේ. ස්නායු ආවේගයක් නැවතුණ විට දී පේශි සංකෝචනය වීමෙන් පසු පෙර පැවති දිගටම නැවත පැමිණේ.

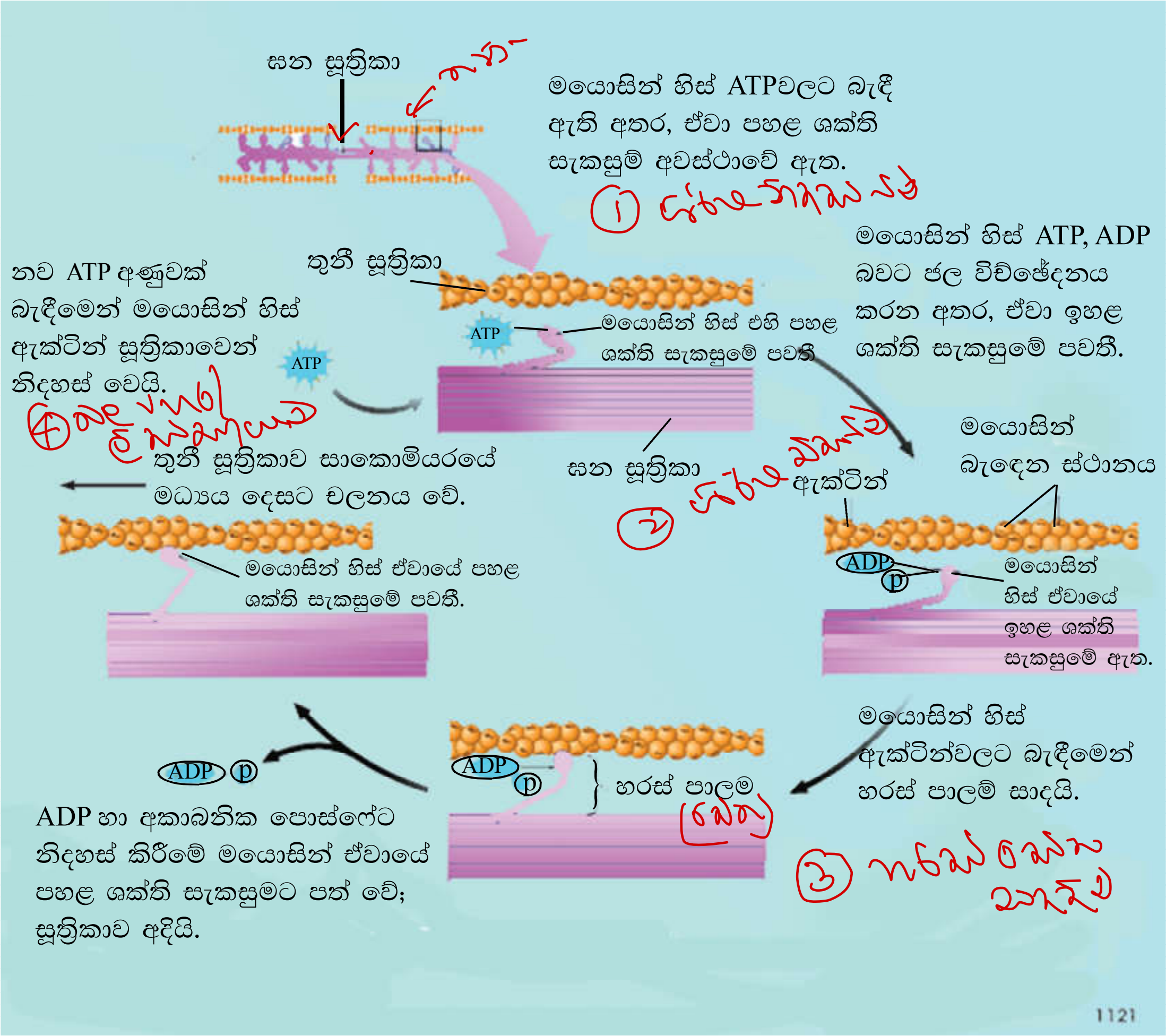

රූපසටහන **5.47:** කංකාල පේශි සෛල සංකෝචනයේ දී ඇක්ටින් හා මයොසින්වල අන්තර්ක්‍රියාව

සර්පන සූත්‍රිකාවාදය

විලිබිත පේශි සංකෝචනය පිළිබඳ වර්තමානයේ පිළිගනු ලබන ආකෘතියයි. මේ සිද්ධාන්තයට අනුව, කංකාල පේශි සෛලයක් (හෝ හෘද් සෛලයක්) සංකෝචනය වන විට සෑම සාකොමියරයක ම ඇති සන හා සිහින් සූත්‍රිකා එක මත එක ලිස්සා යෑම සිදු වේ. එවිට සාකොමියරයේ අන්ත දෙකෙහි ම ඇති Z - රේඛා එකිනෙකට ළං කෙරෙන අතර, සාකොමියර කෙටි වේ. එනම්: පේශි සෛල කෙටි වීම සිදු වේ. ඒ අතරතුර දී සාකොමියරයේ ඇති සූත්‍රිකා කාණ්ඩ දෙක සාපේක්ෂව නියත දිගකින් යුක්තව පවතී. පේශි සෛලවල සිහින් ඇක්ටින් සූත්‍රිකා ඇදීම සිදු කරන හා පේශි සංකෝචනයට ඉවහල් වන චාලක ප්‍රෝටීනය මයෝසින් වේ. සෑම මයොසින් අණුවක් ම වලිග පෙදෙසකින් හා හිස පෙදෙසකින් සමන්විත ය. සන සූත්‍රිකාවල මේ වලිග පෙදෙස එකට මිටියක් ලෙස ද එයින් පැන නගින හිස් ලෙස ද දිස් වේ. සිහින් සූත්‍රිකා ඇක්ටින් අණුවලින් සෑදී ඇති අතර, මයෝසින් අණුවල හිස් සඳහා බන්ධන ස්ථාන ද දරයි. මයෝසින් හිස්වලට ATP අණු සමග ද බැඳීමට හැකියාව ඇත. එසේ වන්නේ ඒවා අඩු ශක්ති තත්ත්වයක පවතින විට දී ය.

ATP අණු ADP හා පොස්ෆේට් අණු බවට ජල විච්ඡේදනය වීමේ දී ශක්තිය පිට වන අතර, එවිට මයොසින් හිස ඉහළ ශක්ති මට්ටමකට ළඟා වේ. එවිට මයොසින් හිස, ඇක්ටින්වල ඇති මයොසින් හිස් සඳහා ඇති බන්ධන ස්ථානයට හරස් සේතු මඟින් බැඳේ. ඉන් පසු ADP හා පොස්ෆේට් නිදහස්

කරමින් මයොසින් හිස නැවත අඩු ශක්ති මට්ටමට පැමිණේ. එවිට සාකොමියරයේ මධ්‍ය දෙසට සිහින් තන්තු ඇදෙන අතර (ලිස්සා යෑම), සාකොමියරය කෙටි වේ. නව ATP අණුවක් මයොසින් හිසට බැඳුණු විට හරස් සේතු බිඳ වැටී මයොසින් හිස ඇක්ටින්වලින් ගැලවී යයි. ඉන් පසු නැවත නව හරස් සේතු සෑදීමේ චක්‍රයක් ආරම්භ වේ. මෙසේ බන්ධනය වීම් හා නිදහස් වීම් ගණනාවක් නැවත නැවත සිදු වීම පේශි සංකෝචනය සඳහා අවශ්‍ය වේ. ඒ සෑම චක්‍රයක දී ම හරස් සේතුවල දී මයොසින් හිස් නිදහස් වන අතර, අලුතින් බැඳෙන ATP ජල විච්ඡේදනය වී නැවත මයොසින් සහ නව ඇක්ටින් අණුවකට බැඳීම උත්ප්‍රේරණය කරයි. මේ ක්‍රියාවලිය පේශි සෛලයේ සෑම පේශි කෙඳිත්තක ම මුළු දිග ඔස්සේ සිදු වේ. සාකොමියරයේ මධ්‍යයට පැමිණි සිහින් සූත්‍රිකා, මයොසින් හිස් බැඳීම සඳහා නව ස්ථාන නිරාවරණය කරයි. මුළු ක්‍රියාවලිය මගින් ම පේශි සෛලයක ඇති සිහින් සහ ඝන සූත්‍රිකා එක මත එක ලිස්සා යමින් Z - රේඛා එකිනෙක ළං කරමින් සාකොමියරය කෙටි කරයි.

එක් ඝන සූත්‍රිකාවක මයොසින් හිස් ගණනාවක් දැකිය හැකි ය. එක් තත්පරයක් තුළ දී මේ හිස් සෑම එකක් ම හරස් සේතු සාදයි. Ca^{2+} සහ සමහර අනෙකුත් ප්‍රෝටීන, පේශි සංකෝචනයේ දී ප්‍රධාන කාර්යභාරයක් ඉටු කරයි. මයොසින් හිසට ඇක්ටින් සූත්‍රිකා සමඟ සම්බන්ධ විය හැක්කේ ඒවායේ බන්ධන ස්ථාන කැල්සියම් අයනවල ක්‍රියාව මගින් නිරාවරණය වූ විට පමණි.

පරිශීලන ග්‍රන්ථ

Campbell, N. A., Reece, J. B., Urry, L. A., Cain, M. L., Wasserman, S. A., Minorsky, P. V., & Jackson, R. B. (2015). *Campbell biology;* Pearson Higher Ed.

Waugh, A., & Grant, A. (2014). *Ross and Wilson Anatomy and physiology in health and illness,* Elsevier Health Sciences.